



Cirugía Española

www.elsevier.es/cirugia



VC-107 - COLANGIOGRAFÍA INTRAOPERATORIA CON ICG EN UN CASO DE COLECISTITIS AGUDA PARKLAND IV

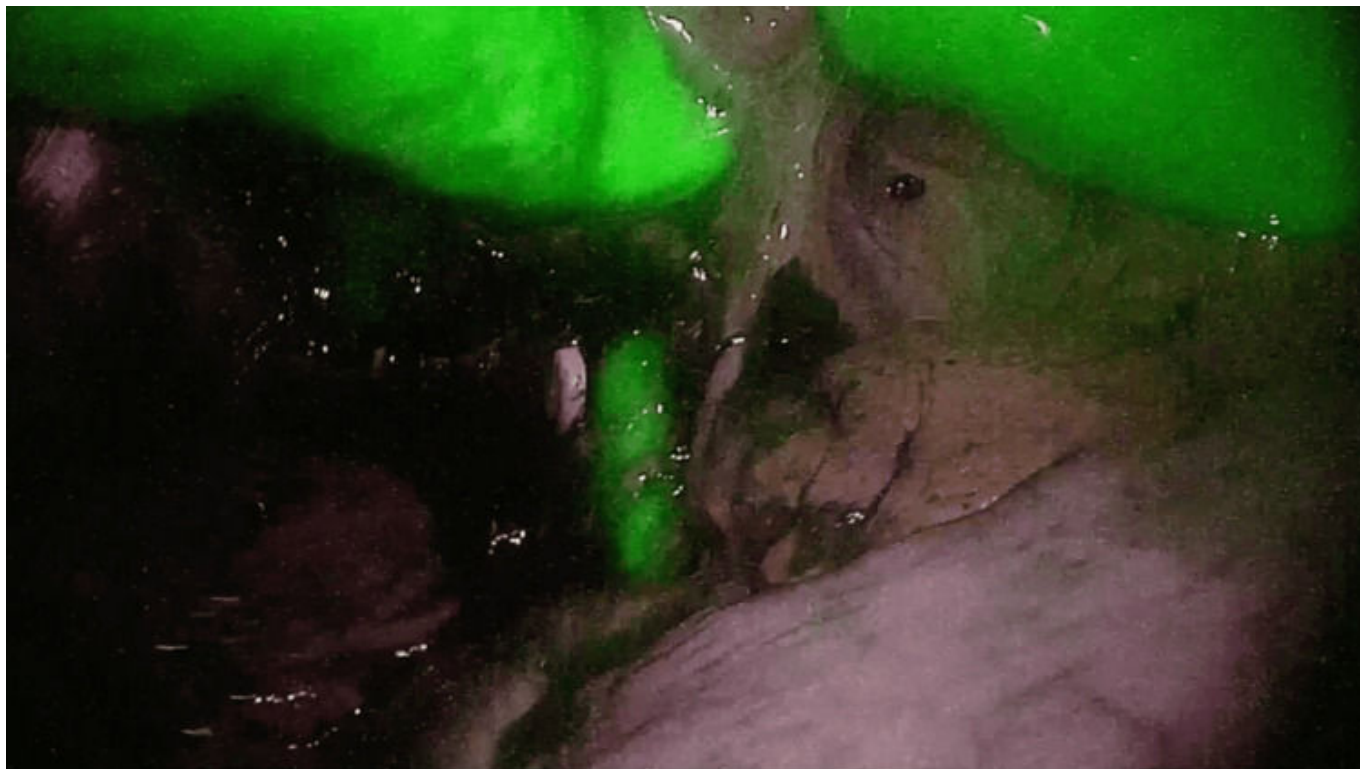
Carramiñana Nuño, Rubén; Gasós García, Miguel; Medina Mora, Laura; Otero Romero, Daniel; Lete Aguirre, Noelia; Soriano Liébana, María del Mar; Fontana Escartín, Sofía; Palacios Gasós, Pilar

Hospital Clínico Universitario Lozano Blesa, Zaragoza.

Resumen

Introducción: Presentación en formato vídeo de un caso de colecistitis aguda gangrenosa intervenida de forma urgente por laparoscopia haciendo uso de colangiografía intraoperatoria con verde de indocianina para identificación de VBP.

Caso clínico: Paciente de 80 años, con antecedentes de hernia de hiato, hernia inguinal, EPOC y adenocarcinoma de próstata, 1,68 m y 74 kg (IMC 26,2 Kg/m²), valorado en Urgencias de nuestro centro por dolor abdominal intenso irradiado a hipocondrio derecho, fiebre, náuseas y vómitos, sin alteraciones en el ritmo deposicional, acolia, coluria o ictericia, de 72 horas de evolución. En TC abdominopélvico con contraste se objetivan hallazgos compatibles con colecistitis aguda litiásica no complicada. Se indica intervención quirúrgica urgente por colecistitis aguda litiásica, grado I en las guías de Tokyo. Se realizó una colecistectomía laparoscópica haciendo uso de verde de indocianina a modo de colangiografía intraoperatoria (administrando un bolo de 5 mg diluidos en 10 ml de suero fisiológico en la inducción anestésica), bajo un campo operatorio con visibilidad reducida debido a la localización anatómica de la vesícula biliar la cual se encontraba apoyada sobre el hilio hepático y al edema e inflamación perihiliar propios de la enfermedad que, además, dificultan la hemostasia del paciente (grado IV escala de Parkland). Se consigue una correcta visualización del conducto biliar principal gracias a la capacidad fluoresceínica del verde de indocianina y su eliminación por bilis, permitiendo de este modo una ligadura y sección del conducto cístico bajo condiciones de seguridad.



Discusión: El posoperatorio transcurrió con normalidad, con buen control de dolor, tolerancia oral progresiva, mejoría del perfil hepático y de reactantes de fase aguda en analíticas, y débito por drenaje serohemático progresivamente menor, recibiendo el alta al tercer día posoperatorio.