



# Cirugía Española

[www.elsevier.es/cirugia](http://www.elsevier.es/cirugia)



## P-239 - EMPLEO DE PARCHE DE PERICARDIO BOVINO EN LA REPARACIÓN DE LESIONES VASCULARES ASOCIADAS A FÍSTULA PANCREÁTICA

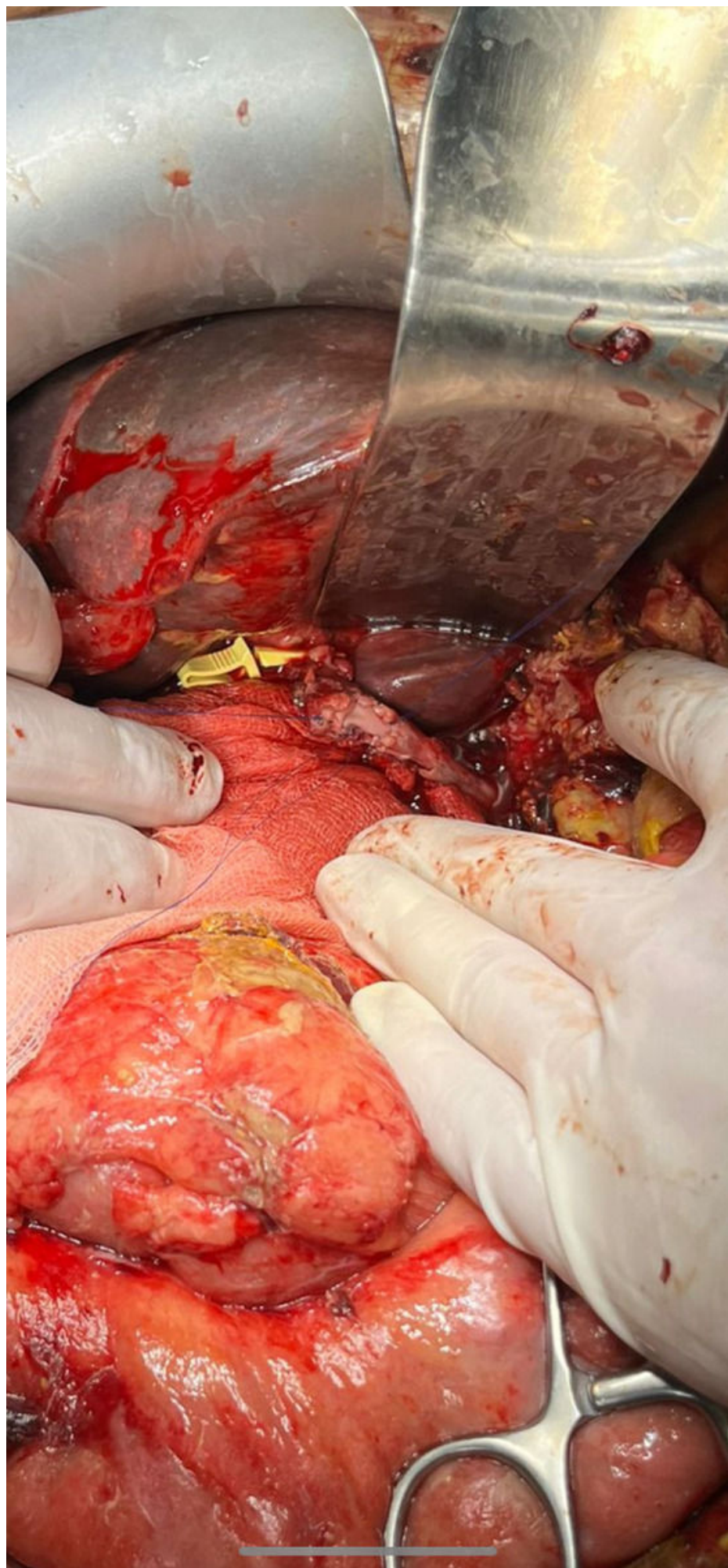
Rejón López, Rafael; Pérez Alonso, Alejandro José; Alonso Sebastián, María José; Zambudio Carrol, Natalia; Villegas Herrera, María Trinidad; Villar del Moral, Jesús María

Hospital Universitario Virgen de las Nieves, Granada.

### Resumen

**Introducción:** La cirugía pancreática a día de hoy sigue suponiendo un reto, dado que presenta una tasa de morbilidad media del 58% y de mortalidad del 4%. Entre esta tasa de complicaciones destaca la fístula pancreática. El cirujano que afronta una resección pancreática debe asumir la potencial aparición de esta complicación, entendida como una comunicación anormal entre un ducto pancreático y otra superficie epitelial con la extravasación de líquido rico en enzimas pancreáticas, y las posibles complicaciones derivadas. Dado que el riesgo de esta tras la duodenopancreatectomía cefálica se sitúa en torno al 27%, todo cirujano que se enfrente a este procedimiento debe estar preparado para actuar ante la misma.

**Caso clínico:** Presentamos el caso de un paciente varón de 57 años en el que se evidencia lesión focal pancreática de forma casual tras realización de TAC abdominal por traumatismo. Se amplía el estudio mediante ecoendoscopia, que identifica desde bulbo duodenal gran masa pancreática que ocupa cabeza y uncinado, procediendo a la realización de BAG que informa de tumor neuroendocrino de grado I. Ante estos hallazgos, se procede a la realización de PET-TC abdominal, que evidencia en hígado dos lesiones focales sospechosas de malignidad en segmentos II y VII. Tras presentar el caso en comité multidisciplinar, se decide intervención quirúrgica, realizándose duodenopancreatectomía cefálica y metastasectomía de ambas lesiones hepáticas. Durante el posoperatorio, el paciente presenta cuadro de hemoperitoneo masivo, por lo que se traslada a quirófano para reintervención urgente. Durante la misma, se evidencia fuga del ducto pancreático, a la cual se asocia una erosión en la arteria hepática propia, cercana a la salida del muñón de la arteria gastro duodenal, así como un orificio de aproximadamente 1 cm en pared de arteria hepática común. Ante estos hallazgos y dada la friabilidad para la reparación del defecto arterial, se decide refrescar los bodes del orificio, y de manera proximal ampliar el mismo con el muñón de la arteria gastroduodenal, procediendo posteriormente a la reparación del defecto de aproximadamente un centímetro de ancho y dos centímetros de largo con parche de pericardio bovino fijado con tres hemisuturas continuas, realizando refuerzo de las mismas con hidrogel y comprobando el adecuado flujo arterial mediante flujometría, evolucionando el paciente favorablemente tras la misma.



**Discusión:** Las lesiones vasculares hepáticas a menudo suponen un desafío para los cirujanos dada la gravedad y compleja reparación de las mismas. Aunque poco habituales, pueden ser consecuencia directa de lesiones pancreáticas, bien traumáticas o ante agresiones quirúrgicas, dado que enzimas activadas, por su capacidad de digerir tejidos peripancreáticos, pueden ser causa de proteólisis, edema, hemorragia intersticial o daño vascular. Por sus características de fácil moldeamiento, sutura y hemostasia en comparación con los materiales sintéticos, los parches de pericardio bovino han surgido como una excelente alternativa para un amplio espectro de usos clínicos, entre los que se encuentran las reparaciones vasculares, por lo que deben ser una herramienta a tener en cuenta por los cirujanos hepatobiliopancreáticos ante una cirugía y sus eventuales complicaciones.