



Cirugía Española

www.elsevier.es/cirugia



P-219 - CIRUGÍA DEL QUISTE HIDATÍDICO GIGANTE: RECURSOS INTRAOPERATORIOS PARA EL CONTROL DE LA FÍSTULA BILIAR

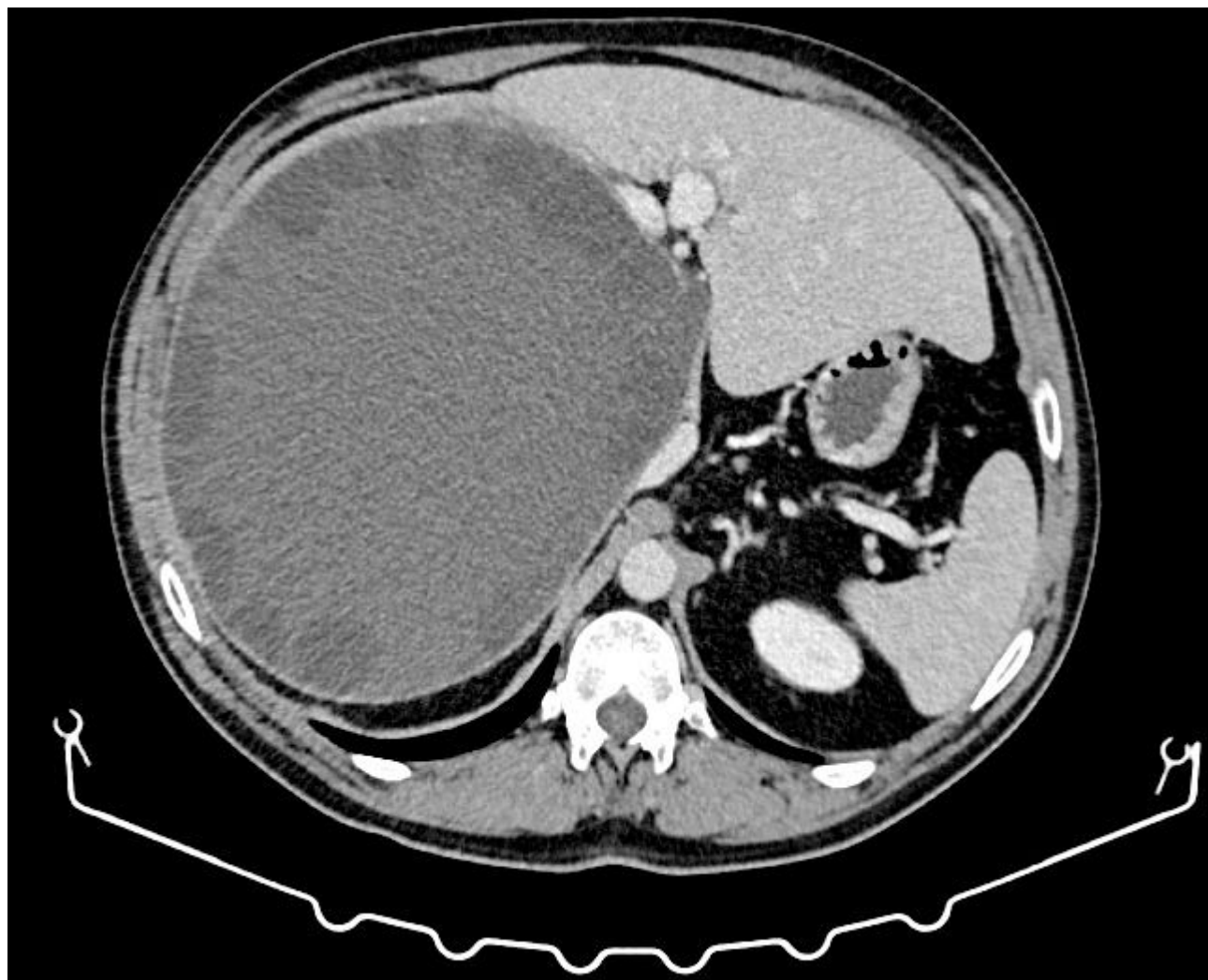
Muñoz Rodríguez, Esther; Cobo Vázquez, Cristina; Corral Sánchez, Miguel Ángel; Morandeira Rivas, Antonio; Herrero Bogajo, María Luz; Fernández Menor de Santos, Elena; Saura Padilla, Nuria; Moreno Sanz, Carlos

Hospital General la Mancha Centro, Alcázar de San Juan.

Resumen

Introducción: La hidatidosis hepática es una entidad cada vez menos frecuente en nuestro medio. La cirugía sigue siendo el tratamiento de elección, siendo una de sus principales complicaciones la fístula biliar, que puede alcanzar una incidencia de hasta el 30% en algunas series. Existe un creciente interés respecto al uso de tinción y fluoroscopia para la prevención de la fístula biliar en cirugía hepática, aunque su aplicación no se encuentra estandarizada en la literatura.

Caso clínico: Presentamos el caso de un varón de 49 años con antecedente de hipertensión, remitido por un quiste hidatídico de 23 cm de diámetro que ocupa la práctica totalidad del lóbulo hepático derecho. Se realiza una quistorresección parcial y colecistectomía abierta, con colangiografía intraoperatoria transcística, en la que se evidencian al menos 2 fugas biliares a nivel del lecho en su porción superior. A continuación, se realiza una prueba con instilación transcística de azul de metileno, identificando hasta 7 orificios de fuga, que son suturados intraoperatoriamente y se colocan dos drenajes aspirativos. El paciente es dado de alta en 5.º día sin incidencias, retirándose los drenajes sin presencia de fuga biliar en ningún momento de su evolución.



Discusión: Actualmente no existe un consenso sobre el tratamiento quirúrgico la hidatidosis hepática. Las técnicas de cirugía radical, como la quistoperiquistectomía total (QPT) y la resección hepática, presentan mayor complejidad, tiempos quirúrgicos más prolongados y potenciales complicaciones intraoperatorias graves, pero reportan tasas de fístula biliar y recurrencia de la enfermedad más bajas. La cirugía conservadora consiste en la eliminación del contenido del quiste y la esterilización de la cavidad residual, junto a la resección parcial del quiste. La tasa de fístula biliar en la cirugía conservadora es más alta, llegando en algunas series al 30%. En este caso, se optó por la segunda opción debido a la anatomía del quiste y por conllevar un menor riesgo quirúrgico para el paciente. La comunicación entre el quiste hidatídico y la vía biliar es responsable de la aparición de la fístula biliar. Se ha propuesto que la ruptura del conducto biliar puede deberse a la necrosis producida por compresión directa del quiste, o por atrofia de ductos de menor tamaño atrapados en su membrana. Ocurre con mayor frecuencia en quistes localizados en los segmentos centrales, cercanos al hilio, en estadios avanzados y/o multivesiculares. También existe una correlación entre el tamaño del quiste y el riesgo de comunicación, de manera que, en quistes mayores de 7 cm, el riesgo asciende al 80%. La colangiografía intraoperatoria y el test de instilación de azul de metileno son herramientas valiosas para la detección de disrupciones del árbol biliar, permitiendo además el aumento controlado e intraoperatorio de la presión biliar, fundamental en la detección de fugas biliares de pequeño tamaño, colapsadas debido a la presión del quiste. En este caso, el test de azul de metileno permitió la detección de orificios biliares desapercibidos en la colangiografía.