



Cirugía Española

www.elsevier.es/cirugia



P-019 - CAMBIOS HISTOPATOLÓGICOS EN EL HÍGADO NO METASTÁSICO TRAS CIRUGÍA DE METÁSTASIS HEPÁTICAS DE CÁNCER COLORRECTAL Y SU RELACIÓN CON LA SUPERVIVENCIA A LARGO PLAZO

Calleja Zardain, Rodrigo; Lasses Martínez, Bibiana; Gallardo Robles, Ana; García Botella, Alejandra María; de La Serna Esteban, Sofía Cristina; Díez Valladares, Luis Ignacio; García Torres, Antonio José

Hospital Clínico San Carlos, Madrid.

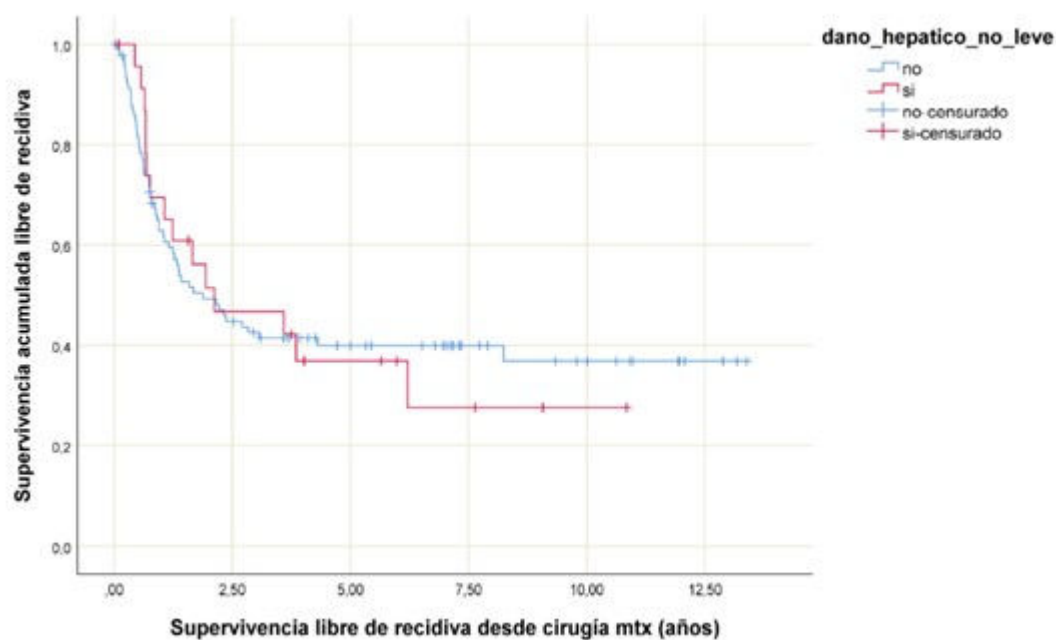
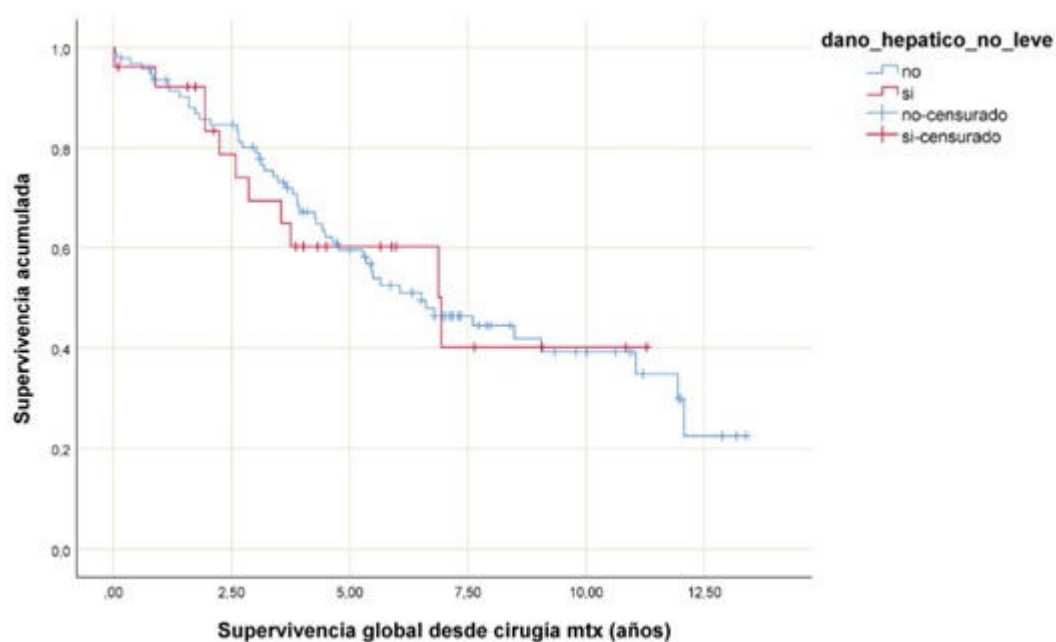
Resumen

Introducción: La quimioterapia preoperatoria y la cirugía son fundamentales en el tratamiento de las metástasis hepáticas de cáncer colorrectal (MHCCR). Estudios han demostrado que los cambios histopatológicos relacionados con la quimioterapia pueden aumentar la morbilidad perioperatoria e incluso afectar el pronóstico a largo plazo.

Objetivos: Analizar la relación entre los cambios histopatológicos en el hígado libre de enfermedad metastásica y la supervivencia a largo plazo de los pacientes intervenidos de MHCCR.

Métodos: Estudio descriptivo prospectivo de pacientes intervenidos de MHCCR en nuestro centro entre enero 2010 y septiembre 2019. Se realizó un análisis de la supervivencia global y libre de enfermedad, y de su relación con la presencia de daño hepático moderado o severo en el hígado libre de enfermedad metastásica.

Resultados: Se intervinieron un total de 123 pacientes con edad media 67 años, siendo el 63,4% varones. El tumor primario fue de colon en un 69,1% de los pacientes, de recto el 27,6% y sincrónico de colon y recto en el 3,2%. El 54,4% de los pacientes presentaron metástasis única, siendo la media del número de metástasis de dos. El 88,6% de los pacientes presentaban una o más metástasis mayores de un cm. La resección fue sincrónica en el 17% de los pacientes. En el 36,6% de los casos se realizó cirugía hepática mayor. El 21,1% de los pacientes presentaron cambios histopatológicos moderados o graves relacionados con la quimioterapia en las muestras de hígado no tumoral analizadas. De estos, 6 pacientes presentaron esteatosis, 4 pacientes esteatohepatitis, y 16 síndrome de obstrucción sinusoidal. El 81,5% de los pacientes con daño hepático no leve habían recibido quimioterapia neoadyuvante en los 3 meses previos a la cirugía. Dentro de los fármacos utilizados 15 pacientes habían recibido oxaliplatino, 8 pacientes 5-fluorouracilo, 4 pacientes irinotecán, 5 pacientes capecitabina y 6 pacientes inmunoterapia. La supervivencia global a los 3,5 y 10 años de los pacientes con daño hepático moderado o severo fue del 69%, 60% y 40% respectivamente; y la de los pacientes con daño hepático leve o sin daño hepático que fue del 80%, 59% y 39% respectivamente ($p > 0,05$). La supervivencia libre de recidiva a los 3,5 y 10 años de los pacientes con daño hepático moderado o grave fue del 46%, 36% y 27% respectivamente; y la de los pacientes con daño hepático leve o sin daño hepático que fue del 42%, 39% y 36% respectivamente ($p > 0,05$).



Conclusiones: En nuestro estudio en los primeros años del seguimiento se evidencia un aumento de la supervivencia en los pacientes que no presentaban daño hepático moderado o grave, sin embargo, estas diferencias no son estadísticamente significativas y además en los años sucesivos las curvas se hacen similares. La presencia de daño hepático moderado o severo en el hígado libre de enfermedad puede tener un impacto en el pronóstico a largo plazo de los pacientes operados de MHCCR, sin embargo, se necesitan más estudios prospectivos y con mayor tamaño muestral para demostrarlo.