




Cirugía Española



www.elsevier.es/cirugia

VC-070 - RESECCIÓN LAPAROSCÓPICA ENDOSCÓPICA INTRAGÁSTRICA DE LEIOMIOMA GÁSTRICO SUBMUCOSO EN LOCALIZACIÓN SUBCARDIAL

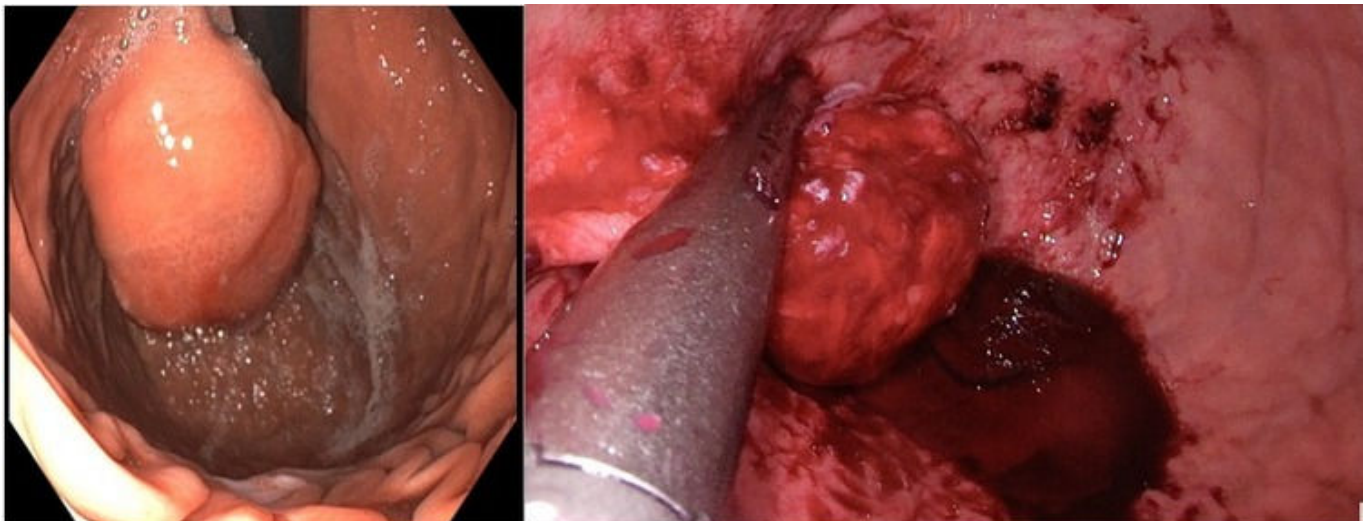
Pelayo Rodríguez, Julia; Caíña Ruiz, Rubén; Loidi Lázaro-Carrasco, Oihan; Bolinaga del Pecho, Irene; Alaba Sorabilla, Andoni; Gonzalo González, Rubén; Gutiérrez Cabezas, José Manuel

Hospital Comarcal Sierrallana, Torrelavega.

Resumen

Introducción: El leiomioma gástrico es una patología poco frecuente, que representa el 3-6% de las neoplasias gástricas. El enfoque terapéutico puede ser muy variado, con tendencia en los últimos años al uso de métodos mínimamente invasivos. Presentamos un caso clínico con objetivo de revisar el manejo de esta patología.

Caso clínico: Mujer de 21 años con historia de pirosis, epigastralgia y retenciones gástricas de 2 años de evolución. Se realiza gastroscopia, visualizándose una lesión redondeada subepitelial subcardial de gran tamaño ulcerada en su zona distal. Bajo visión ecoendoscópica, se evidencia una lesión de 51 mm de diámetro, hipoeoica y heterogénea, dependiente de la muscular de la mucosa o de la submucosa. El TAC no muestra afectación a distancia. Ante la sospecha de GIST vs. leiomioma se realiza una resección endoscópica intragástrica guiada por laparoscopia utilizando trócares de balón intragástricos. Se extirpa la lesión con endograpadora, tras previamente tutorizar la unión gastroesofágica con una sonda orogástrica que confirma que no se estenosa la misma ni que se compromete al cardias. Se extrae la pieza ampliando un puerto intragástrico. Buena evolución posoperatoria con alta al segundo día. El estudio anatomopatológico informa un leiomioma submucoso de 5 cm de diámetro con márgenes de resección libres. En el seguimiento a 7 meses se encuentra asintomática.



Discusión: Los leiomiomas gástricos son tumores mesenquimales benignos de la muscular propia o de la muscular de la mucosa. Presentan crecimiento lento, generalmente intraluminal. Suelen ser únicos y localizarse en cuerpo (40%) o antro (25%). Aunque suelen ser asintomáticos, pueden causar dolor o hemorragia digestiva. El crecimiento rápido, tamaño mayor de 4 cm, borde irregular o ulceración, obligan al estudio anatomopatológico. La localización submucosa dificulta la toma de biopsias por endoscopia o ecodirigida. La TAC abdominal informa sobre la localización y extensión del tumor. El tratamiento de elección es la resección completa endoscópica o laparoscópica. El abordaje laparoscópico se puede clasificar en tres tipos. Extragástrico: enucleación a través de la serosa, de elección en tumores de cara anterior gástrica. La principal complicación es la estenosis tras amplias resecciones de pared gástrica. Intragástrico: tras inflar el estómago a través de la pared abdominal se colocan los trocares dentro del mismo y se reseca el tumor de manera endoscópica, pudiendo extraerse después por ampliación de uno de los puertos. Transgástrico con resección del tumor a través de una gastrotomía en cara anterior. Estos dos últimos abordajes permiten la visualización de los tumores en cara posterior, cercanos a la unión gastroesofágica o prepilóricos. En estas localizaciones no son factibles las resecciones en cuña por su proximidad al esófago y al duodeno. La gastrectomía parcial laparoscópica, también utilizada, resulta más agresiva. La diferenciación con otros tumores, como el GIST, se logra mediante inmunohistoquímica, siendo los leiomiomas negativos para DOG1 y CD117. No se requiere seguimiento posterior a la resección con márgenes libres. Aunque se utiliza con poca frecuencia, la resección endoscópica intragástrica es una alternativa útil en determinados tumores gástricos, evitando la realización de técnicas más agresivas como la gastrectomía parcial.