



Cirugía Española

www.elsevier.es/cirugia



VC-058 - QUISTE DE DUPLICACIÓN GÁSTRICA: UN DIAGNÓSTICO INFRECLENTE EN LA EDAD ADULTA

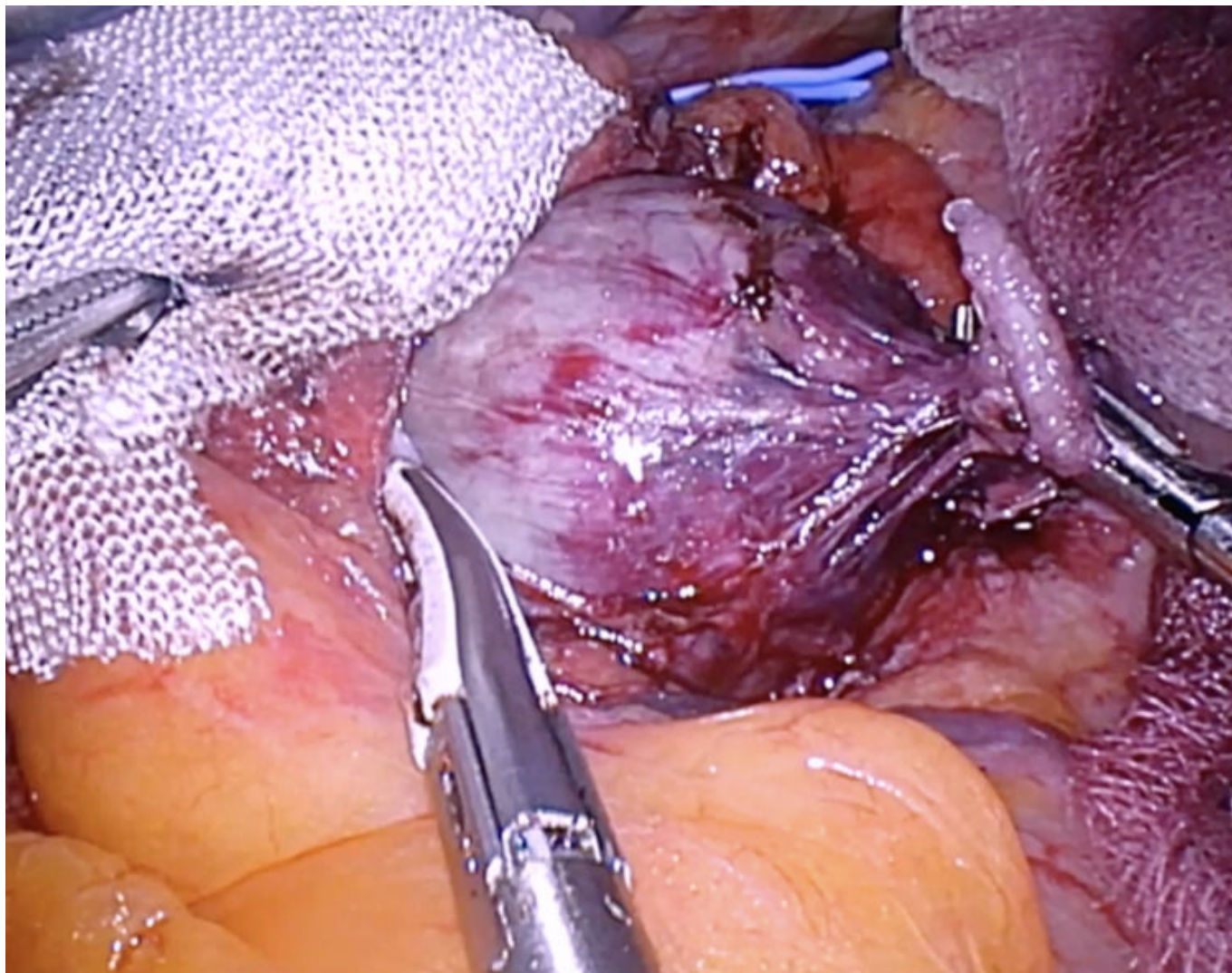
Carrillo Peña, Jeison; González Soarés, Sara; Rojo Villardón, Enrique; Romero Triana, Diego; Salcedo Cabañas, Gabriel; Posada González, María; Wolfgang Vorwald, Peter; García Olmo, Damián

Fundación Jiménez Díaz, Madrid.

Resumen

Introducción: Los quistes de duplicación gástrica son anomalías congénitas, poco frecuentes, derivadas de alteraciones en el desarrollo embrionario. Su localización más frecuente suele ser en la curvatura mayor gástrica. Habitualmente se diagnostican en la infancia, siendo poco frecuente su descripción en adultos, y cuando esta ocurre, generalmente se trata de un hallazgo incidental en pacientes asintomáticos. A pesar de considerarse lesiones benignas, existe un riesgo muy bajo de malignización, por lo que el tratamiento recomendado es la exéresis completa de la lesión, que además previene posibles futuras complicaciones. Presentamos el caso de un paciente con diagnóstico incidental de una lesión en la curvatura menor gástrica sugestivo de quiste de duplicación gástrica.

Caso clínico: Varón de 70 años, con antecedentes de hipertensión arterial, fibrilación auricular, obesidad, y apnea del sueño (SAHS), remitido a la consulta de Cirugía General y Digestivo por sospecha de diástasis de rectos abdominales. Se solicita una resonancia magnética (RM) de abdomen, observándose como hallazgo incidental una lesión de 32 mm de diámetro, redondeada, que parece estar en relación con la curvatura menor gástrica, próxima a la unión esofagogástrica, con contenido líquido, que podría corresponder a un quiste de duplicación. Se realiza una tomografía computarizada (TC) de abdomen que confirma los hallazgos de la RM, aunque plantea el diagnóstico diferencial con una lesión sólida dependiente de la pared gástrica. Para completar el estudio se realiza una endoscopia digestiva superior alta, sin hallazgos significativos. Se programa una laparoscopia exploradora, en la que se evidencia una tumoración adyacente a la curvatura menor gástrica de aproximadamente 4 cm de diámetro. Se realiza disección y exéresis completa de la lesión, con apertura accidental de la misma y vertido de un material de aspecto achocolatado, lo cual apoya la sospecha de quiste de duplicación gástrica. Finalmente, el estudio anatomopatológico confirma que se trata de una lesión de pared quística con una doble capa de músculo liso, con agregados linfoides, y un revestimiento de epitelio pseudoestratificado ciliado, en transición en algunas zonas con epitelio escamoso, compatible con quiste de duplicación gástrica.



Discusión: Las duplicaciones intestinales pueden ocurrir en diferentes partes del tracto digestivo. Son el resultado de múltiples alteraciones en la embriogénesis temprana, y se localizan con mayor frecuencia a nivel de íleon (50%). Su aparición en el estómago es la menos frecuente de todas (4-6%) y su diagnóstico en adultos suele ser un hallazgo incidental en pacientes asintomáticos o con síntomas gastrointestinales inespecíficos. Estas lesiones suelen adoptar una forma quística o tubular y pueden comunicarse o no con la luz gástrica. Debido a las características de las lesiones existen múltiples diagnósticos diferenciales como los tumores del estroma gastrointestinal (GIST), tumores neuroendocrinos, quistes mesentéricos o pancreáticos. El tratamiento es quirúrgico y el diagnóstico definitivo es anatomopatológico.