




# Cirugía Española

[www.elsevier.es/cirugia](http://www.elsevier.es/cirugia)



## VC-042 - HERNIA DE MORGAGNI

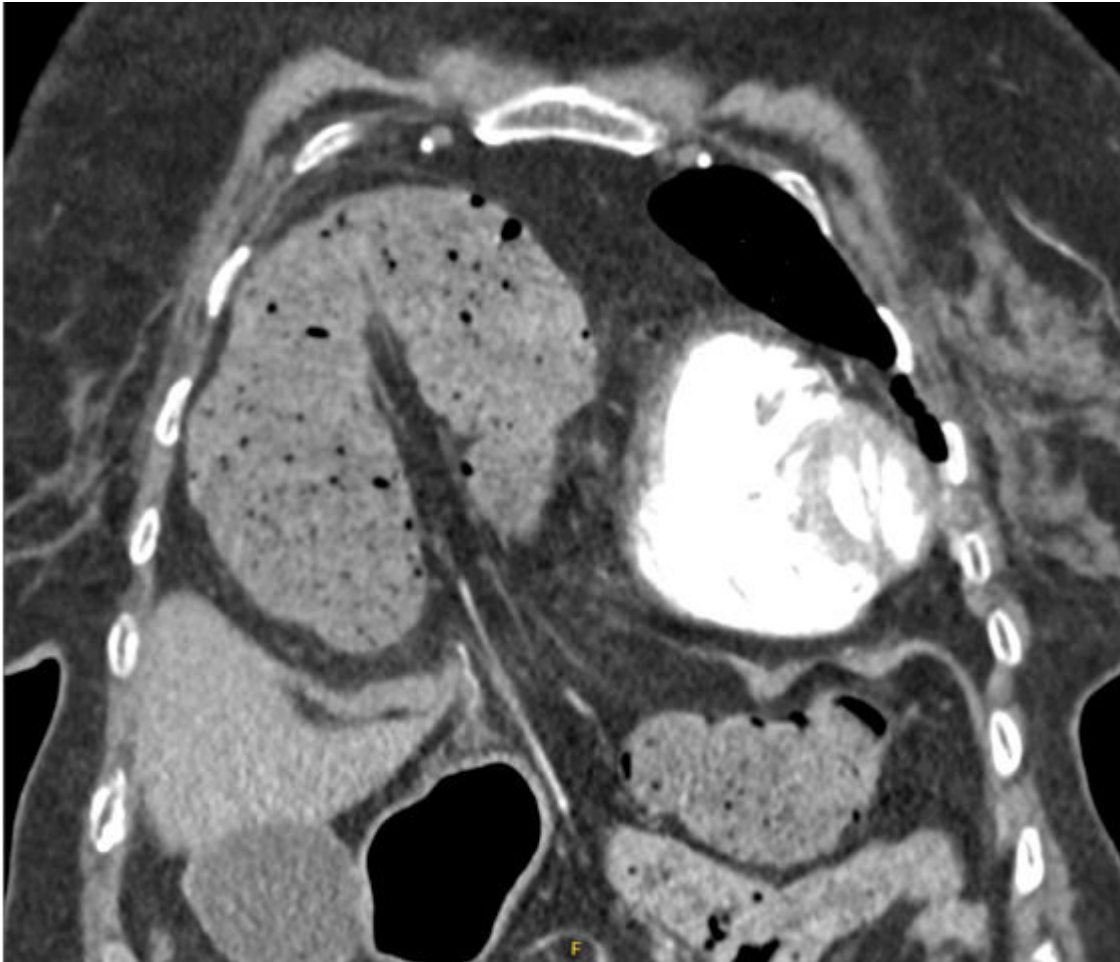
García Sánchez, Fernando; Alarcón González, María Isabel; Moreno Peñuelas, Sofía; El Haddad Jaouiche, Ginamar; Vargas Cascón, Esperanza Macarena; Miguélez Sierra, Paula; Rosillo Sánchez, Natalia; Oliver García, Luis

Hospital Virgen del Puerto, Plasencia.

### Resumen

**Introducción:** La hernia de Morgagni es un defecto diafragmático anterior congénito, infrecuente, con una incidencia de aproximadamente 2-4% en pacientes con defectos diafragmáticos, de localización derecha predominantemente (denominada de Larrey si se halla en localización izquierda), siendo asintomática en su mayoría, presentándose como un hallazgo incidental en pruebas de imagen en la edad adulta. El objetivo de esta comunicación es dar a conocer esta patología, así como sus posibles complicaciones, a propósito de un caso clínico. Aunque habitualmente se trata de pacientes asintomáticos, pueden presentar sintomatología en relación con la herniación de vísceras abdominales al espacio torácico, condicionando clínica respiratoria (principalmente disnea e insuficiencia respiratoria) o digestiva (oclusiones intestinales).

**Caso clínico:** Presentamos el caso clínico de una mujer de 85 años, sin antecedentes de interés salvo HTA, hernia de hiato conocida e independiente para las actividades básicas de la vida diaria. Presenta cuadro de disnea de mínimos esfuerzos, que ha progresado en los últimos meses condicionando desaturaciones continuas, con la necesidad de ingreso hospitalario con necesidades de oxígeno suplementario de forma continua de 3-4 litros por minuto para un adecuado control de la misma. Se realiza TAC tórax, presentando hernia diafragmática anterior derecha, conteniendo ángulo hepático de colon, condicionando una desviación izquierda cardiaca con atelectasias bibasales. Asocia a su vez hernia de hiato con abundante contenido gástrico endotorácico. Con los hallazgos descritos, el servicio de Geriátrica nos solicita valoración de intervención quirúrgica de cara a mejorar la situación basal de la paciente, decidiéndose realizar intervención quirúrgica programada. Se realiza laparoscopia exploradora, objetivando dos defectos herniarios anteriores, uno mayor, en lado derecho, que presenta colon transversal y epiplón mayor, que se reducen, objetivando ligamento redondo hepático en el interior del saco que condiciona tracción de colon transversal, realizándose sección del mismo; y otro pequeño defecto herniario izquierdo (Larrey) sin contenido en su interior. Se realiza reducción de saco herniario y exéresis del mismo y se procede a realizar sutura del defecto herniario, colocando malla profiláctica intraperitoneal posteriormente. Recuperación posoperatoria sin incidencias significativas, con adecuado control del dolor, mejoría de disnea preoperatoria y buena tolerancia, dándose de alta al 7.º día posoperatorio. En los controles realizados posteriormente, presenta mejoría de sintomatología respiratoria, sin necesidades de oxigenoterapia suplementaria.



**Discusión:** La hernia de Morgagni es una patología infrecuente, benigna, que requiere tratamiento quirúrgico en caso de presentar clínica asociada, pudiéndose realizar tanto un abordaje abdominal como torácico, siendo el más indicado habitualmente el abordaje abdominal que permite una mejor reducción del contenido herniario y reparación del defecto, reservándose el abordaje torácico para complicaciones torácicas o recidivas.