



# Cirugía Española

[www.elsevier.es/cirugia](http://www.elsevier.es/cirugia)



## P-192 - TRICOBEOZAR GÁSTRICO SUBOCLUSIVO EN PACIENTE CON TRICOFAGIA QUE REQUIERE EXTRACCIÓN QUIRÚRGICA

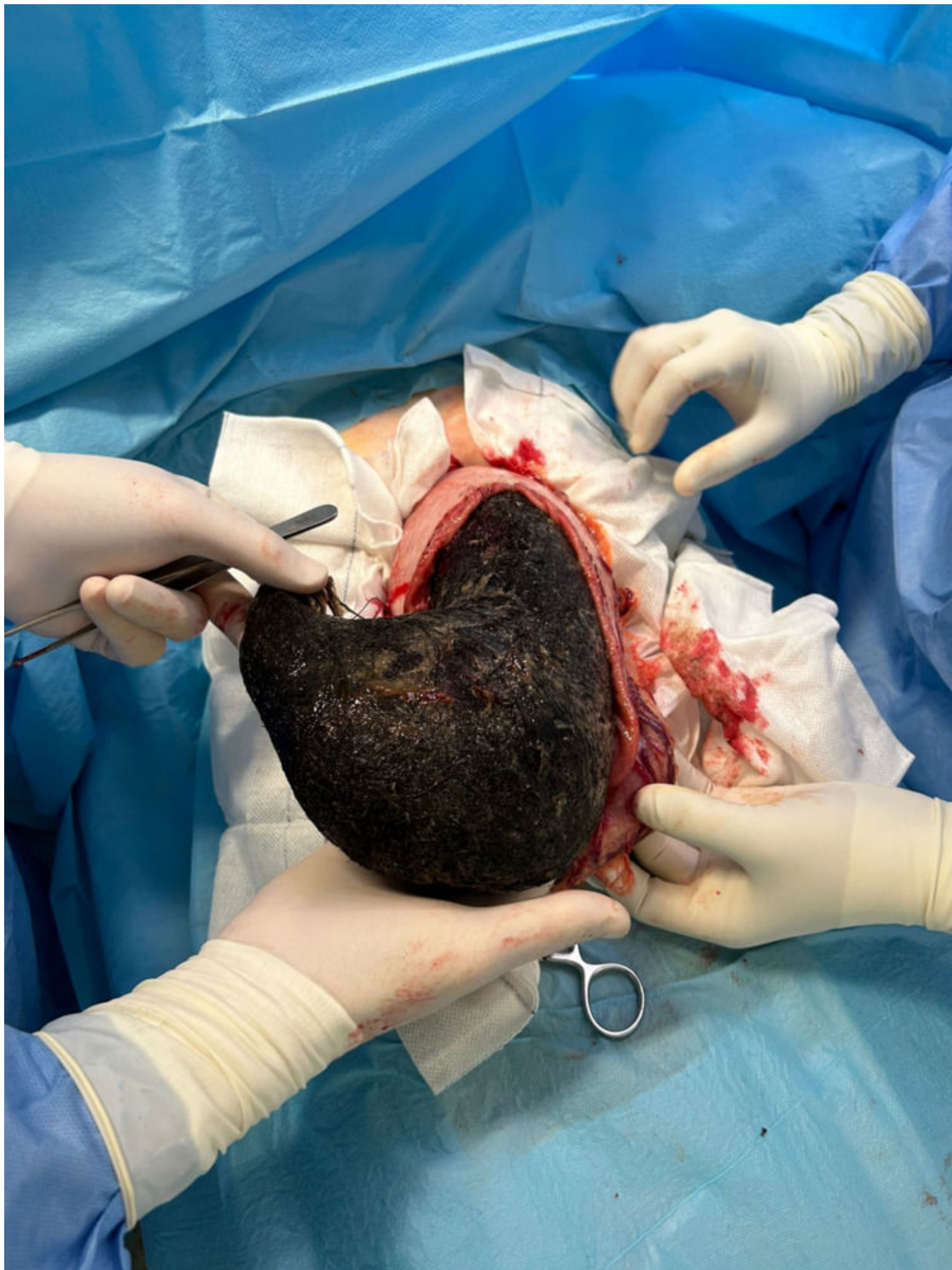
*Renau González, Guillermo; Buils Vilalta, Francisco; Sánchez Cano, Juan José; Menéndez López, Javier Esteban; Domènech Calvet, Joan; Lobo Flores, Nicolak Bernardo; Haupt Arabia, Stephanie; Sánchez Marín, Antonio*

*Hospital Universitari Sant Joan, Reus.*

### Resumen

**Introducción:** El tricobezoar gástrico es una entidad poco común, más frecuente en la segunda década de la vida y que se da en pacientes generalmente con tricofagia, trastorno de pica o discapacidad intelectual.

**Caso clínico:** Presentamos el caso de una paciente de 19 años, con antecedentes de síndrome ansioso-depresivo y comienza los últimos 7 meses con un trastorno de tricofagia, sin intervenciones previas. Consulta por dolor abdominal, distensión, pérdida de peso e intolerancia alimentaria a sólidos de semanas de evolución. A la exploración física se palpa una masa crepitante en epigastrio-mesogastrio, no dolorosa. Se realiza estudio mediante fibrogastroscoopia, objetivando un cuerpo extraño a la entrada de la cámara gástrica que no permite avanzar el endoscopio. Se completa el examen con un TC de abdomen donde se aprecia un cuerpo extraño que ocupa toda la cavidad gástrica, que la distiende a lo largo del hemiabdomen derecho y genera un efecto masa hasta desplazar los órganos de la cavidad peritoneal. Ante la sospecha de tricobezoar gástrico, se interviene de manera electiva por vía abierta, objetivando una gran distensión gástrica, con contenido sólido y dilatación de la vascularización. Se practica una gastrotomía longitudinal sobre el cuerpo gástrico de 18 cm, se confirma la sospecha clínica de tricobezoar y se extrae, alcanzando un diámetro de 20 × 20 cm y un peso de 1.850 g. Se explora el resto del intestino sin hallar otros segmentos afectados. Durante el posoperatorio inmediato se objetiva una anemia de características crónicas que requiere la transfusión de concentrados de hematíes y concurre asimismo un síndrome extrapiramidal secundario a la metoclopramida que se trata con biperideno. Tras esto, presenta buen posoperatorio y marcha de alta en tratamiento y seguimiento estrecho por psiquiatría.



**Discusión:** Se trata de una entidad a tener en cuenta en este tipo de pacientes, poco frecuente y que si se da en el intestino delgado puede cursar como un cuadro agudo de oclusión intestinal que requerirá en la mayoría de los casos una resolución quirúrgica. Está descrito el abordaje endoscópico como terapia inicial y que puede ser resolutivo. El tratamiento y vigilancia

posoperatoria en conjunto con el equipo de psiquiatría será de vital importancia para evitar que el cuadro recidive.