



# Cirugía Española

[www.elsevier.es/cirugia](http://www.elsevier.es/cirugia)



## P-181 - PIOPERICARDIO DE ORIGEN ESOFÁGICO, MANEJO AGUDO

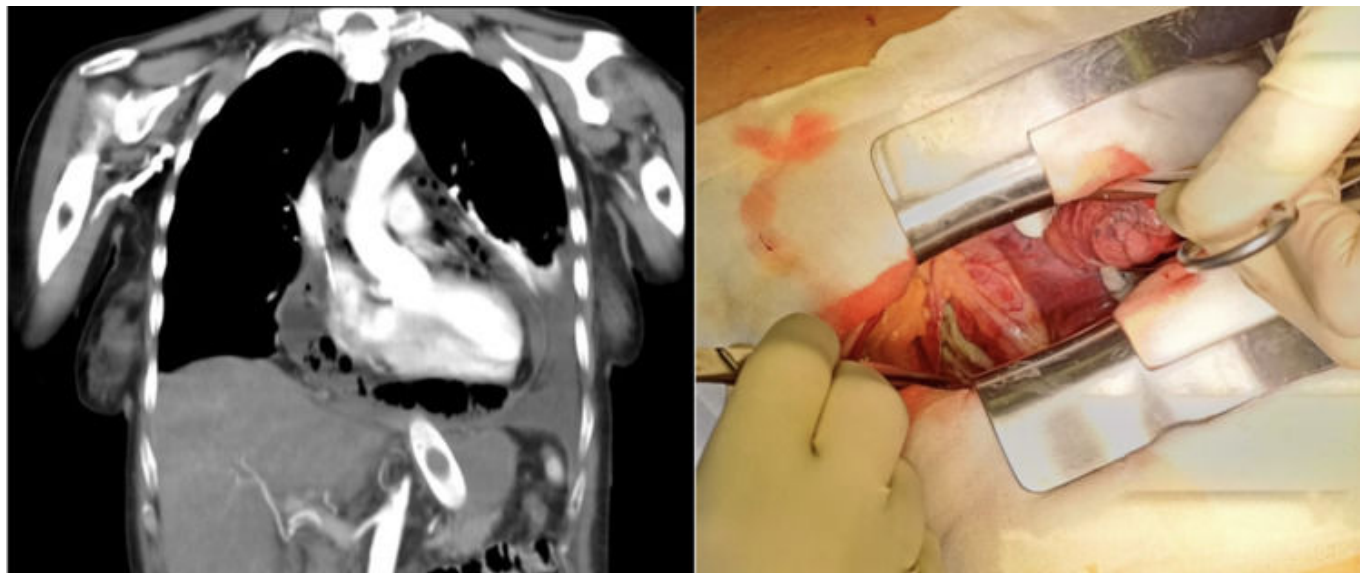
García Carrillo, Eva; Manama Gama, Mario Gustavo; Riquelme Gaona, Jerónimo; Bagnaschino Pose, María Sol; González Domínguez, Yannko; Fernández Frías, Ana María; Bernabéu Miralles, Mercedes; Tomás Gómez, Andrés Javier

Hospital de Torrevieja, Torrevieja.

### Resumen

**Introducción:** El hidroneumopericardio en el contexto de neoplasia esofágica con tratamiento radio y quimioterápico es una entidad poco frecuente, pero de elevada morbilidad y mortalidad.

**Caso clínico:** Mujer de 57 años con antecedente de carcinoma escamoso de esófago distal localmente avanzado, irresecable al diagnóstico. Recibió tratamiento con quimioterapia esquema FOLFOX seis ciclos y radioterapia con respuesta completa en PET en junio de 2023. Durante el seguimiento se detecta posible recidiva local en septiembre de 2023. Endoscopia con colocación de prótesis encontrando estenosis de aspecto cicatricial en diciembre de 2023. Disfagia progresiva con pérdida de peso en el último mes, encontrando migración de *stent* a cámara gástrica. Se realiza nueva endoscopia con dilatación, retirada de prótesis previas migradas y colocación de una nueva parcialmente recubierta. La paciente es traída a Urgencias por disnea progresiva y pérdida de tono postural. A la exploración la paciente presenta taquicardia supraventricular con extrasístoles ventriculares a 160 latidos por minuto y saturación de oxígeno basal de 89% por pulsioximetría. En analítica destaca leucocitosis  $26,45 \times 10^3/\text{ml}$ , procalcitonina 1,72 ng/ml y proteína C reactiva 35,7 mg/dl. La tomografía computarizada informa de fístula mediastinal pericárdica con derrame pleural y adenomegalias. Ante los resultados obtenidos y el empeoramiento progresivo del estado de la paciente contactan con cirugía torácica y cirugía general y se decide intervención emergente. Se coloca drenaje endotorácico izquierdo 24F con salida de 1.000 cc de líquido seroso limpio; posteriormente en decúbito lateral izquierdo se realiza toracotomía a nivel de quinto espacio intercostal derecho encontrando líquido limpio. Se aprecia pericardio a tensión, abriendo ventana pericárdica con obtención de material seropurulento y abundante fibrina tras desbridamiento de septos. No se aprecian lesiones en esófago evidentes y ante la inestabilidad hemodinámica se decide finalizar la intervención. Colocación de drenaje de lavado endopericárdico Martí Palanca y drenaje pleural derecho. La paciente pasa a unidad de cuidados intensivos para soporte hemodinámico.



**Discusión:** El hidroneumopericardio es una patología muy poco frecuente, con elevada tasa de morbimortalidad. Puede ser secundario a diferentes causas, entre las cuales destaca la perforación esofágica, generalmente iatrogénicas tras procedimientos endoscópicos o quirúrgicos, aunque también pueden ser espontáneas como el síndrome de Boerhave, o menos frecuentemente secundaria a tumores esofágicos. Existen pocos casos en la bibliografía sobre hidroneumopericardio secundario a tumor esofágico. Se recomienda como tratamiento del proceso agudo la cirugía de control de daños, como la realizada en el caso que nos ocupa, con realización de drenajes y ventana pericárdica, con el menor gesto quirúrgico, dada la inestabilidad y morbimortalidad que acompaña a esta patología. Superado el momento agudo y tras estabilizar al paciente, se podrá plantear realizar cirugías más complejas.