



# Cirugía Española

[www.elsevier.es/cirugia](http://www.elsevier.es/cirugia)



## P-150 - COMPLICACIÓN DE DIVERTÍCULO DUODENAL GIGANTE COMO CAUSA DE ABDOMEN AGUDO

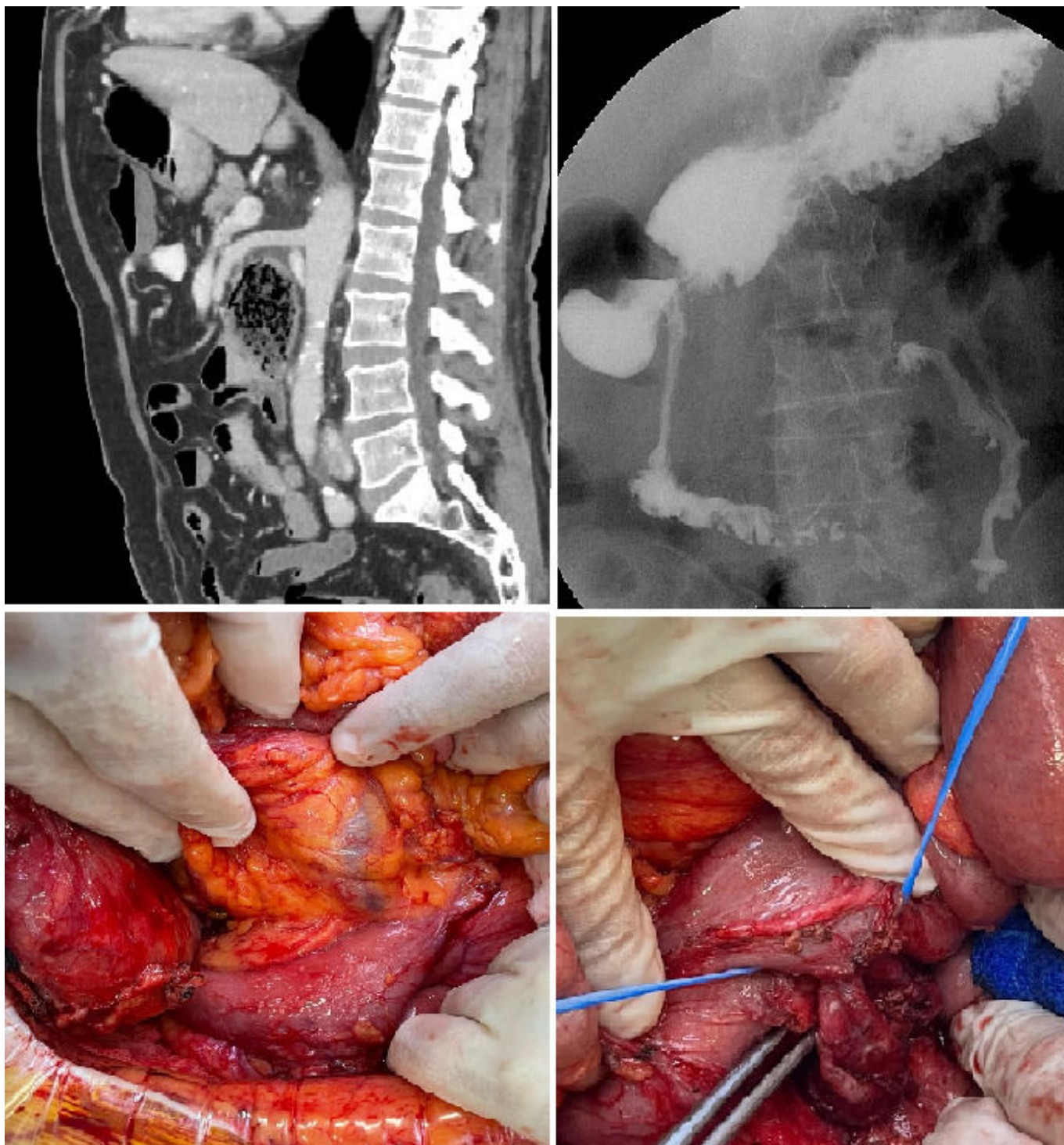
Lago Martínez, Fátima Yasmina; Lesquereux Martínez, Lucía; García Carrero, Marta; Castro, Anthia; Roqué, Raul Mariano; Parada González, Purificación

Hospital Clínico Universitario de Santiago de Compostela, Santiago de Compostela.

### Resumen

**Introducción:** El duodeno constituye la segunda localización más frecuente de divertículos después del colon. La mayoría de ellos se localizan en la segunda porción duodenal y en menos del 10% de los casos provocan algún tipo de sintomatología. El abdomen agudo secundario a una complicación de un divertículo duodenal es muy poco frecuente, con casos aislados comunicados en la literatura. El objetivo de esta comunicación es presentar el caso de un abdomen agudo secundario a perforación contenida hacia el retroperitoneo de un divertículo gigante de tercera porción duodenal.

**Caso clínico:** Presentamos el caso de un varón de 74 años que acude a urgencias por dolor abdominal generalizado y fiebre de dos días de evolución. A la exploración física presenta dolor centro-abdominal con defensa a la palpación a nivel epigástrico. Analíticamente destaca la presencia de leucocitosis (17.800) con neutrofilia (85%) y elevación de reactantes de fase aguda. En TC abdominal con contraste IV, se identifica a nivel retroperitoneal una colección repleta de contenido alimentario de 9,5 × 4,5 cm, de paredes engrosadas e imagen de neumatosis en la pared anterior, con un punto de comunicación con la luz de la tercera porción duodenal de 1,5 cm en su cara posterior e importantes cambios inflamatorios, todo ello compatible con divertículo duodenal complicado. El divertículo se encuentra en íntimo contacto con la arteria y la vena mesentérica superior, que se hallan desplazadas anterior y cranealmente. Inicialmente se instaura antibioterapia IV, y se repite TC de abdomen tras 5 días, objetivando leve disminución del tamaño de la lesión, 8 × 4,5 cm, persistiendo sin embargo neumatosis e importante reticulación de la grasa inferior a la salida de la arteria mesentérica superior. Se realiza tránsito esofagogástrico y endoscopia digestiva alta, resultando ambos estudios limitados en su valoración por persistir el divertículo repleto de contenido. Ante persistencia de clínica y los hallazgos radiológicos se decide realización de intervención quirúrgica. A través de laparotomía subcostal se realiza movilización completa del colon derecho mediante maniobra de Cattell, exponiendo así el bloque duodenopancreático con descruzamiento del ángulo de Treitz. Tras liberar la cara posterior de la tercera porción duodenal desde su borde inferior, se identifica el cuello diverticular, en íntimo contacto con la glándula pancreática, que se disea y se secciona mediante endograpadora mecánica 60 mm (altura de grapa de 35 mm). Tras dicha sección se completa la disección del divertículo.



**Discusión:** La mayoría de los divertículos duodenales son asintomáticos, siendo hallazgos incidentales en estudios de imagen. La localización más frecuente es la segunda porción duodenal, seguida en frecuencia por la tercera porción. En un 5-10% de los casos se producen síntomas debido a la inflamación, hemorragia o perforación. La mayoría de los pacientes con divertículo complicado requieren tratamiento quirúrgico. La técnica más habitual es la diverticulectomía simple, siempre que sea posible por localización y tamaño del cuello. En ocasiones puede ser necesaria la resección duodenal o incluso intervenciones mayores que impliquen resecciones pancreáticas, como la duodenopancreatectomía cefálica.