



Cirugía Española

www.elsevier.es/cirugia



O-249 - USO DEL PET EN LA DETERMINACIÓN PREOPERATORIA DE LA MALIGNIDAD DE LOS SCHWANNOMAS GÁSTRICOS. REVISIÓN SISTEMÁTICA DE LA LITERATURA Y APORTACIÓN DE UN CASO

Gemio del Rey, Ignacio Antonio; de La Plaza Llamas, Roberto; García Gil, José Manuel; Díaz Candelas, Daniel Alejandro; Gorini, Ludovica; Arellano González, Rodrigo; Sun, Wenzhong; García Friginal, Jaime

Hospital Universitario, Guadalajara.

Resumen

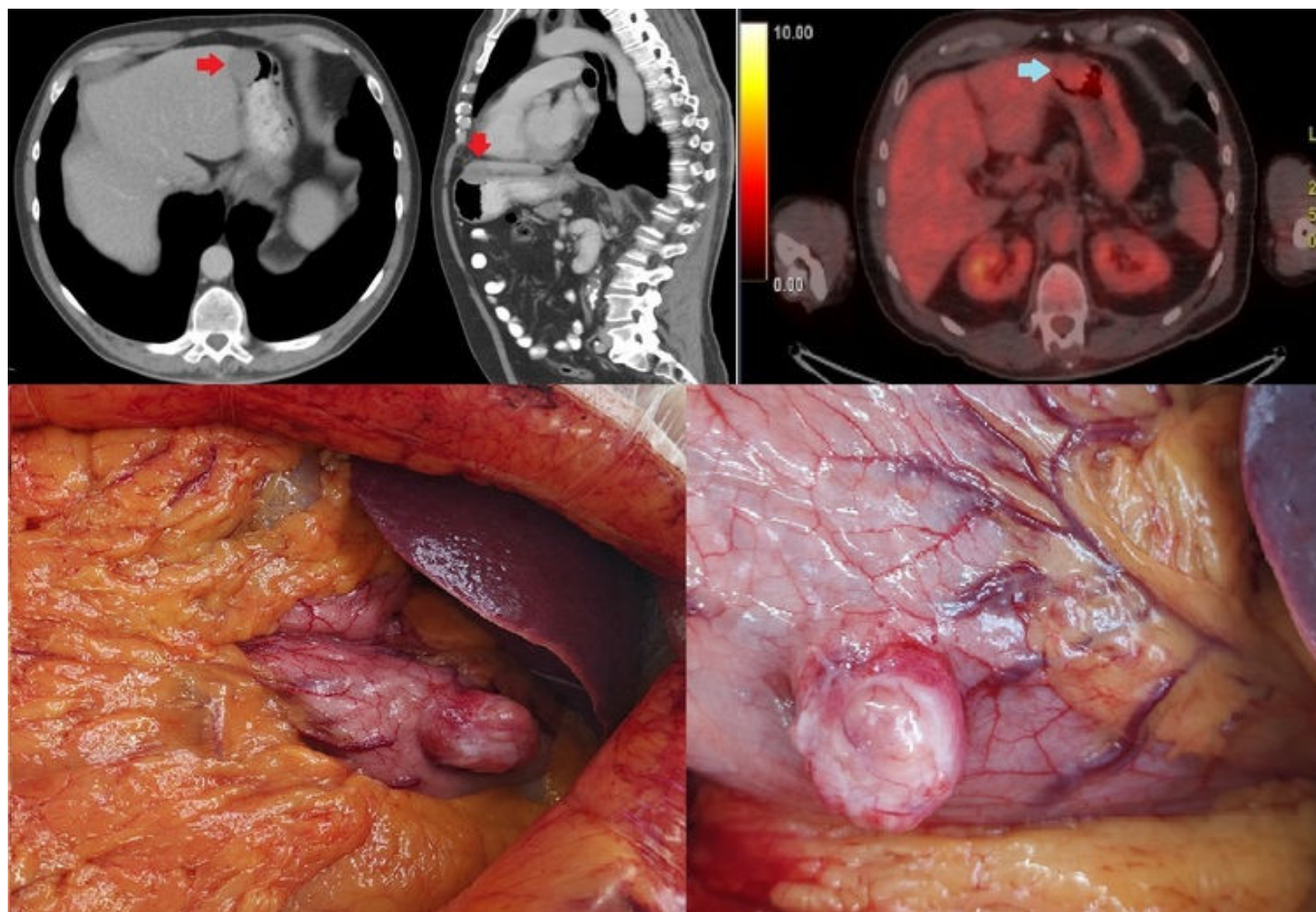
Introducción: Los schwannomas son tumores que se originan a partir de la vaina de las células de Schwann. A nivel gástrico se objetivan como tumoraciones submucosas y representan algo menos del 0,2% de las neoplasias gástricas. Generalmente son asintomáticos, por lo que se diagnostican con frecuencia de manera casual. La mayoría son benignos. El diagnóstico diferencial se establece con los GIST gástricos.

Objetivos: Determinar la utilidad del PET en el diagnóstico preoperatorio de agresividad de los schwannomas gástricos.

Métodos: Presentamos un varón de 60 años diagnosticado de un carcinoma urotelial. En la TC se objetivó una lesión de 35 × 25 mm que parecía depender de la pared gástrica a nivel del fundus con crecimiento extraluminal. En gastroscopia se describió a nivel del cuerpo gástrico una lesión submucosa con mucosa de aspecto normal de unos 4 cm con biopsia negativa para malignidad. La ecoendoscopia determinó una lesión submucosa con una histología de neoplasia mesenquimal fusocelular de bajo grado, con inmunorreactividad para S100 y SOX10, con negatividad para c-kit, CD34 y actina1A4. No se pudo determinar DOG-1. Los hallazgos fueron congruentes con schwannoma, sin poder determinar agresividad. En el PET presentó un SUV máximo de 6,97, siendo subjetiva de malignidad. Se realizó búsqueda sin límites en PubMed, actualizada el 14/04/2024 con la siguiente estrategia: ((Neurilemmoma) OR (Schwannoma) OR (Neurilemoma) OR (Neurinoma) OR (Schwannomatosis, Plexiform)) AND ((Positron Emission Tomography Computed Tomography) OR (CT PET) OR (CT PET Scan) OR (PET CT Scan) OR (PET-CT) OR (PET-CT Scan) OR (Positron Emission Tomography-Computed Tomography) OR (Positron-Emission Tomography) OR (PET Imaging) OR (PET Scan) OR (Positron-Emission Tomography Imaging) OR (Tomography, Positron-Emission)) AND ((Stomach) OR (Gastric)).

Resultados: Debido a la patología oncológica de base del paciente, el tamaño superior a 2 cm y el crecimiento extraluminal, se indicó gastrectomía atípica laparotómica en conjunto con Urología. La anatomía patológica definitiva confirmó un schwannoma benigno de 2,6 cm por Ki67 < 5%. DOG-1 negativo. De la revisión resultaron 22 artículos, excluyendo 5 por no ser objeto del estudio e incluyendo un caso adicional que no aparecía en la búsqueda. Se han comunicado 33 casos de

schwannomas gástricos con PET en el estudio preoperatorio, todos ellos con un SUVmax elevado. Once casos han sido claramente catalogados como benignos, mientras que en el resto no queda especificado. En un caso se describe positividad para Glut-1 y Glut-3 (transportadores de glucosa), y en dos casos resultan negativos. En el resto no han sido descritos.



Conclusiones: El PET-TAC no puede ser utilizado para discriminar schwannomas benignos de malignos por el elevado número de falsos positivos. No se ha descrito aún por qué los schwannomas benignos presentan avidéz por la glucosa. Se ha sugerido que la positividad para glut-1 y 2 sería una posible casusa, pero hay casos descritos con negatividad y PET positivos, por lo que se requieren más estudios. El diagnóstico preoperatorio es difícil. Debe obtenerse una buena muestra para confirmación inmunohistoquímica y determinación del Ki67. El PET sí permitiría diferenciar GIST de bajo gado frente a GIST de alto grado y schwannomas.