




# Cirugía Española

[www.elsevier.es/cirugia](http://www.elsevier.es/cirugia)



## P-132 - TIROIDECTOMÍA EMERGENTE POR COMPRESIÓN GRAVE DE LA VÍA AÉREA EN UN CASO DE BOCIO ENDOTORÁCICO

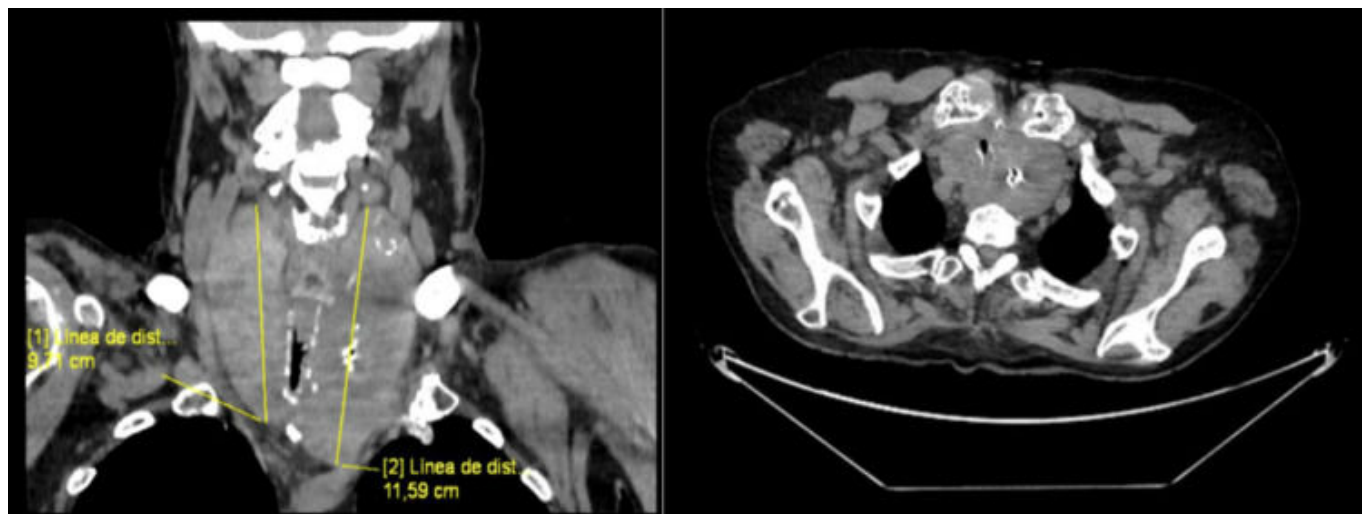*Jiménez Mascuñán, María Isabel; Ruiz Manzanera, Juan José; Febrero Sánchez, Beatriz; Abellán Lucas, Miriam; Muñoz, Consuelo; Ros Madrid, Inmaculada; Alcaraz Solano, Ángela; Rodríguez González, José Manuel*

*Hospital Universitario Virgen de la Arrixaca, Murcia.*

### Resumen

**Introducción:** La insuficiencia respiratoria aguda es una situación que requiere una actuación urgente para asegurar la permeabilidad de la vía aérea. El bocio multinodular es una enfermedad que puede generar compresión laringotraqueal en estadios avanzados y, excepcionalmente, dificultad respiratoria importante que requiera la realización de una tiroidectomía urgente.

**Caso clínico:** Varón de 82 años pendiente de intervención programada de tiroidectomía total por bocio endotorácico con síntomas compresivos y disfonía y dos biopsias Bethesda II. El paciente acudió al servicio de urgencias por disnea y deterioro del estado general. A la exploración física se evidenció episodios de desaturación, estridor inspiratorio y taquipnea que impedían la comunicación con el paciente. El TC cérvico-torácico urgente mostró un bocio multinodular con componente endotorácico, con lóbulo tiroideo derecho de 9,7 cm e izquierdo de 11,5 cm, provocando estenosis significativa de la tráquea, que presentaba un calibre de 0,4 cm en su luz (fig.). Se realizó cervicotomía anterior urgente en la que se objetivó bocio multinodular que en hemitiroides izquierdo presentaba aspecto neoplásico, infiltración traqueal y extensión caudal, rodeando tráquea y esófago. Durante la tiroidectomía total se observaron perforaciones a nivel de los primeros anillos traqueales, por lo que se decidió mantener la ventilación mecánica no invasiva y realizar una traqueotomía urgente. La anatomía patológica del tiroides determinó un carcinoma anaplásico multifocal de 5 cm. El paciente en el posoperatorio presentó mala evolución por una infección respiratoria y falleció a las 3 semanas de la intervención.



**Discusión:** La obstrucción grave de la vía aérea secundaria a la compresión tiroidea es poco frecuente y su etiopatogenia se relaciona con la presión progresiva sobre la luz de la tráquea por una hemorragia intratiroidea que ocurre de forma espontánea, invasión tumoral de la luz traqueal y parálisis bilateral de las cuerdas vocales secundaria a la infiltración de ambos nervios recurrentes por procesos malignos. En el caso que se presenta el origen de la insuficiencia respiratoria fue la compresión y la infiltración por un tumor anaplásico de tiroides. El cáncer anaplásico de tiroides es una neoplasia rara que representa alrededor del 1-3% de tumores tiroideos. Se trata de una enfermedad muy agresiva y su mortalidad se relaciona excepcionalmente con la compresión de la vía aérea secundaria a la infiltración tumoral. El tratamiento en estos casos depende en primera instancia del anestesista, que debe asegurar la permeabilidad de la vía aérea con la intubación endotraqueal, que en estos casos suele ser compleja por la estrechez de la luz traqueal. En segundo lugar, se debe llevar a cabo una cirugía que consiga descomprimir la vía aérea. En conclusión, la tiroidectomía total o subtotal representa el tratamiento de elección en casos de obstrucción aguda de la vía aérea secundaria a la compresión que ejerce el tiroides sobre la tráquea, sin embargo, presenta una mayor morbilidad y mortalidad que cuando se realiza de forma electiva. Por tanto, se recomienda llevar a cabo la cirugía de forma programada y preferente en aquellos casos en los que existan síntomas compresivos.