



Cirugía Española

www.elsevier.es/cirugia



P-078 - MANEJO ENDOSCÓPICO CON DISPOSITIVO DE VACÍO PARA EL TRATAMIENTO DE DEHISCENCIA DE ANASTOMOSIS TRAS *BYPASS* GÁSTRICO EN PACIENTE CON ALTO RIEGO QUIRÚRGICO

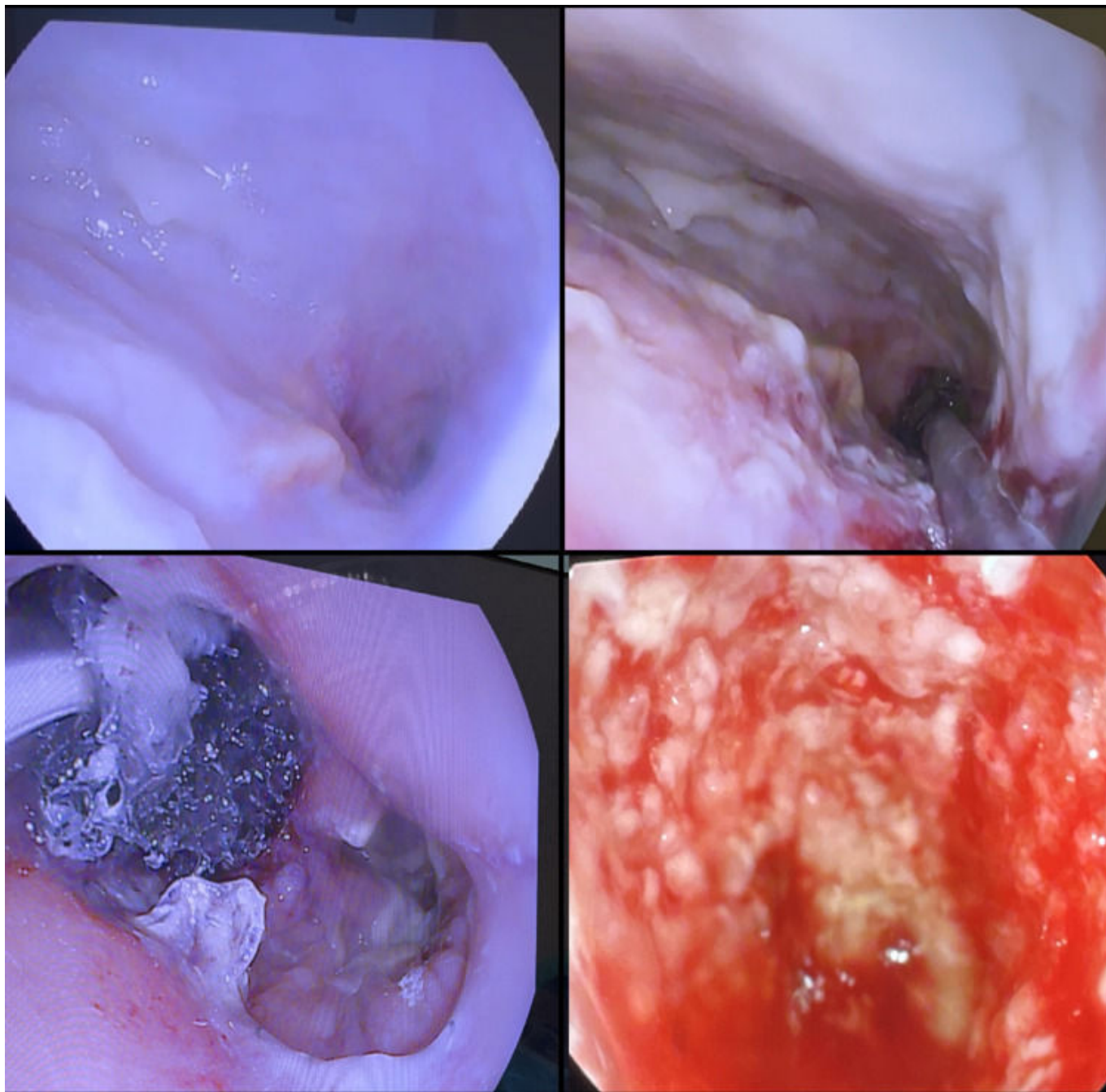
Gajda Escudero, Juan; Sánchez-Cabezudo Noguera, Fátima; Hernández O'Reilly, María; Mellado Sánchez, Inmaculada; Peck García, Carolina; Sánchez López, José Daniel; Ferrero Celemín, Esther; Picardo Nieto, Antonio Luis

Hospital Universitario Infanta Sofía, San Sebastián de los Reyes.

Resumen

Introducción: El *bypass* gástrico es la técnica mixta de elección en pacientes con obesidad mórbida. Esta técnica puede conllevar complicaciones tales como hemorragia, obstrucción intestinal o dehiscencia de la anastomosis. A continuación exponemos el caso de una paciente con dehiscencia de anastomosis tras *bypass* gástrico y su manejo posterior.

Caso clínico: Presentamos el caso de una paciente de 55 años sin antecedentes personales de interés, que es intervenida de *bypass* gástrico por IMC de 40. Durante los 3 primeros días posoperatorios, la paciente presenta vómitos e hipotensión de hasta 73/35, por lo que se solicita TC abdominal. En dicho TAC se observan hallazgos compatibles con obstrucción intestinal de alto grado probablemente secundaria a estenosis de la anastomosis del asa alimentaria. Se interviene de urgencias a la paciente, donde se confirma la obstrucción del asa alimentaria hasta la anastomosis yeyuno-yeyunal por acodamiento de este asa sobre la anastomosis y su meso. Se realiza resección del segmento afecto y nueva anastomosis, que presenta buen paso. Al 5º día tras la reintervención, la paciente presenta desaturación a pesar de Ventimask, por lo que se realiza angioTC, con hallazgos compatibles con TEP en lóbulos pulmonares superior e inferior derechos, así como derrame pleural bilateral. Se realiza toracocentesis del derrame con salida de líquido compatible con empiema. Al 9º día tras la reintervención, ante el aumento del derrame y la sospecha de absceso subfrénico, se solicita TC abdominal, en el que se observa una colección que comunica con la cara superior de asa intestinal de *bypass* y se extiende caudalmente en la región epigástrica, hepática y espacio subfrénico. Además se aprecia una cámara de neumoperitoneo mayor a la esperable dado el tiempo quirúrgico. Estos hallazgos se corresponden con una dehiscencia de la anastomosis gastro-yeyunal. En vista del alto riesgo quirúrgico a otra reintervención, se decide manejo endoscópico con colocación de dispositivo Eso-sponge. Se realizan recambios del Eso-sponge cada 48 h, observando el cierre completo de la dehiscencia tras 7 recambios. La colección intraabdominal se drena de forma percutánea con buena respuesta. Tras 56 días de ingreso, la paciente es dada de alta. En la revisión a los 3 meses, la paciente presenta buen estado general, aunque caminando con andador. Tolerancia a sólidos y ha experimentado una pérdida de peso de 17 kg.



Discusión: La dehiscencia de anastomosis es una complicación relativamente frecuente en los pacientes operados de *bypass* gástrico. La reintervención puede conllevar una mayor morbilidad y peores resultados a largo plazo. El uso de endosponge para el tratamiento de dehiscencia en pacientes con alto riesgo quirúrgico es una herramienta útil en el manejo de esta complicación y una alternativa viable a la reintervención quirúrgica.