

La imagen del mes

Eventración estrangulada a través de orificio de catéter de diálisis peritoneal



Strangulated ventral hernia through peritoneal dialysis catheter orifice

María Martínez-Galilea*, María Díaz-Tobarra, Silvia Aguas Blasco y Aitana García Tejero

Departamento de Cirugía General y del Aparato Digestivo, Hospital San Pedro, Logroño, España

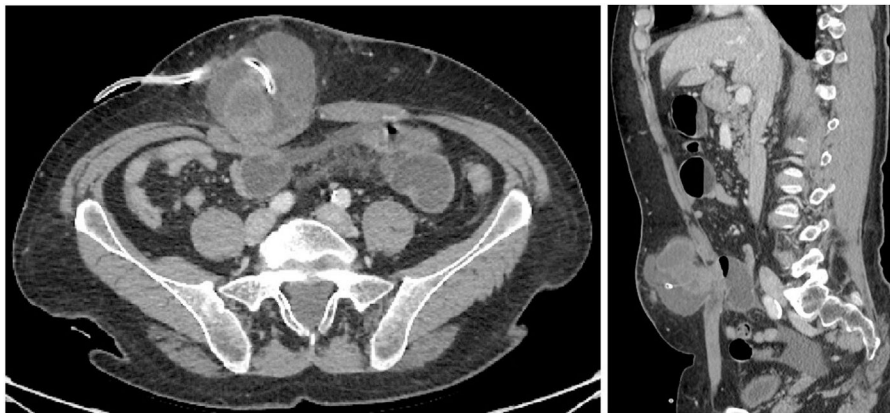


Figura 1

Varón de 55 años, con antecedentes de enfermedad renal crónica en diálisis peritoneal, consulta por dolor abdominal y vómitos, asociado a tumoración dolorosa adyacente al catéter de diálisis. La TC abdominal evidencia dilatación de asas de delgado con cambio de calibre a nivel de eventración pericatéter, por lo que se indica cirugía urgente (fig. 1). Tras incisión sobre tumoración y apertura de saco herniario, se observa asa de delgado isquémica herniada a través de orificio de inserción del catéter. Se realiza resección y anastomosis, retirada del catéter de diálisis, cierre del defecto y eventroplastia supraaponeurótica. Actualmente sin recidiva en seguimiento.

* Autor para correspondencia.

Correo electrónico: mariamartinegalilea@hotmail.com (M. Martínez-Galilea).

<https://doi.org/10.1016/j.ciresp.2024.03.002>

0009-739X/© 2024 AEC. Publicado por Elsevier España, S.L.U. Todos los derechos reservados.