



CIRUGÍA ESPAÑOLA

www.elsevier.es/cirugia



Video del mes

Utilidad de la endoscopia intraoperatoria en el tratamiento quirúrgico del divertículo de Zenker

The utility of intraoperative endoscopy in the surgical treatment of Zenker's diverticulum

David Plazas López^{a,*}, Marcos Bruna Esteban^b y Nuría García del Olmo^b

^a Servicio de Cirugía General y del Aparato Digestivo, Hospital Universitari i Politècnic La Fe, Valencia, España

^b Unidad de Cirugía Esofagogástrica, Servicio de Cirugía General y del Aparato Digestivo, Hospital Universitari i Politècnic La Fe, Valencia, España

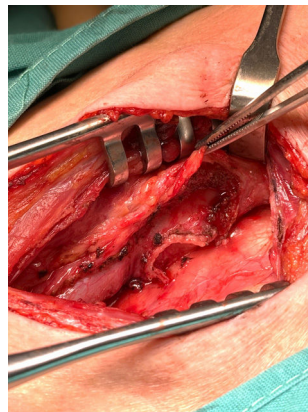


Figura 1 – Resultado de diverticulectomía y miotomía de musculatura cricofaríngea y constrictor faríngeo mediante abordaje transcervical izquierdo.

En el vídeo se muestra la cirugía del divertículo de Zenker esofágico asistido con endoscopia intraoperatoria. Se realiza a través de un abordaje transcervical izquierdo (fig. 1).

Una vez en el espacio paraesofágico izquierdo y prevertebral, se realiza una disección del divertículo y su cuello, y con el apoyo de la endoscopia intraoperatoria se procede a su sección mediante endograpadora. Posteriormente, se realiza miotomía del músculo cricofaríngeo extendiéndola craneocaudalmente en la musculatura faringoesofágica.

Mediante endoscopia intraoperatoria se comprueba la correcta y completa extensión de la miotomía, así como la ausencia de perforación y un adecuado calibre de la luz esofágica.

Financiación

Los autores declaran no haber recibido financiación para la realización del trabajo.

* Autor para correspondencia.

Correo electrónico: davidplazas96@gmail.com (D. Plazas López).

<https://doi.org/10.1016/j.ciresp.2023.12.006>

0009-739X/© 2024 AEC. Publicado por Elsevier España, S.L.U. Todos los derechos reservados.

Consideraciones éticas

Los autores declaran que han seguido los protocolos de su centro de trabajo sobre la publicación de datos de pacientes.

Consentimiento del paciente

Los autores cuentan con el consentimiento de la paciente cuyas imágenes aparecen en este vídeo para su publicación.

Conflicto de intereses

Los autores declaran no tener ningún conflicto de intereses.

Anexo. Material adicional

Se puede consultar material adicional a este artículo en su versión electrónica disponible en [doi:10.1016/j.ciresp.2023.12.006](https://doi.org/10.1016/j.ciresp.2023.12.006).