



Video del mes

Pancreatectomía corporocaudal con preservación esplénica laparoscópica por traumatismo abdominal cerrado

Laparoscopic distal pancreatectomy with splenic preservation due to blunt abdominal trauma

María Galofré-Recasens^{a,*}, Francisco Espin Álvarez^a, Jordi Navinés López^a y Esteban Cugat Andorrà^{b,c}

^aUnidad de Cirugía Hepatobiliopancreática, Hospital Universitari Germans Trias i Pujol, Badalona, Barcelona, España

^bUnidad Conjunta de Cirugía Hepatobiliopancreática, Hospital Universitari Mútua Terrassa, Terrassa, España

^cUnidad Conjunta de Cirugía Hepatobiliopancreática, Hospital Universitari Germans Trias i Pujol, Badalona, Barcelona, España

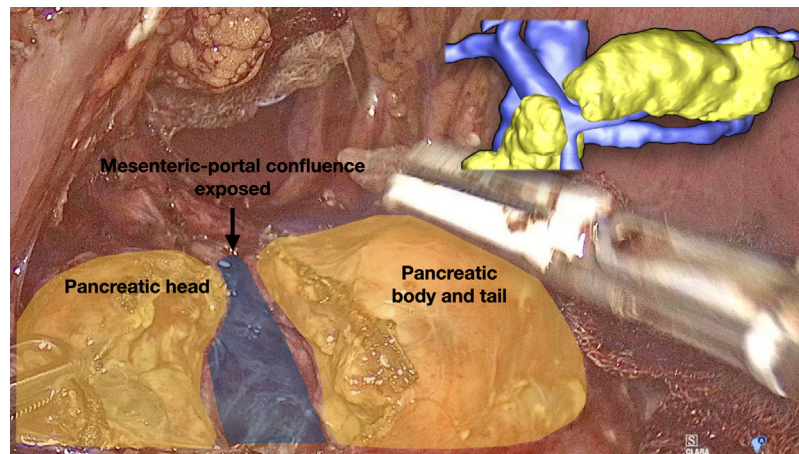


Figura 1

Paciente que presentó un traumatismo abdominal cerrado. La TC-abdominal mostró una laceración del cuello pancreático. Se propuso para una pancreatectomía corporocaudal con preservación esplénica por laparoscopia. La cirugía comenzó con la apertura de la transcavidad de los epiplones. Se disecó el borde inferior del páncreas, a nivel del cuello, confirmando una sección completa del

mismo. Se completó la sección pancreática, quedando el confluente mesentérico-portal expuesto (fig. 1). La arteria y las vena esplénicas fueron disecadas y preservadas, siendo separadas de la glándula pancreática. Se reforzó el remanente pancreático. En el postoperatorio presentó una fuga bioquímica. Pudo ser alta el 15 día postoperatorio.

* Autor para correspondencia.

Correo electrónico: mgalofrerecasens@gmail.com (M. Galofré-Recasens).

<https://doi.org/10.1016/j.ciresp.2023.12.005>

0009-739X/© 2024 AEC. Publicado por Elsevier España, S.L.U. Todos los derechos reservados.

Financiación

Para la realización de este trabajo no se ha recibido ninguna ayuda económica.

Conflicto de intereses

Todos los autores declaran no tener conflictos de interés.

Anexo. Material adicional

Se puede consultar material adicional a este artículo en su versión electrónica disponible en [doi:10.1016/j.ciresp.2023.12.005](https://doi.org/10.1016/j.ciresp.2023.12.005).