




# CIRUGÍA ESPAÑOLA

[www.elsevier.es/cirugia](http://www.elsevier.es/cirugia)



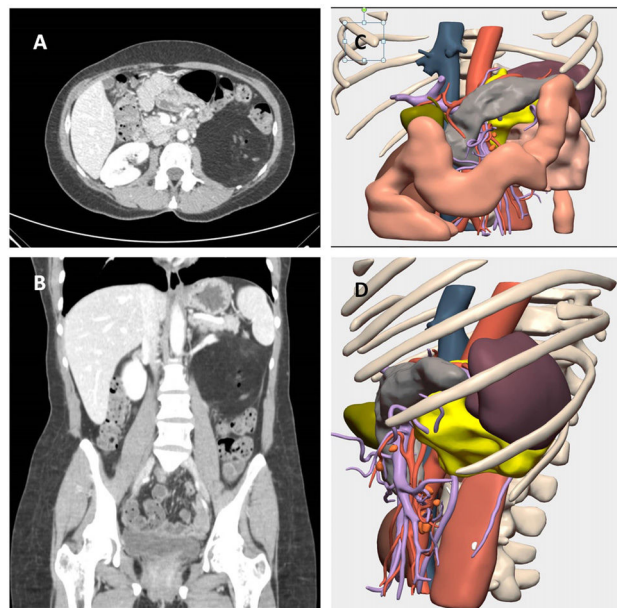
La imagen del mes

## Lipoblastoma retroperitoneal del adulto: una entidad poco frecuente con presentación atípica

### Adult retroperitoneal lipoblastoma: A rare entity with atypical presentation

Montiel Jiménez Fuertes\*, Víctor Domínguez Prieto, Siyuan Qian, Pablo Pastor Riquelme y Pedro Villarejo Campos

Unidad de Sarcomas, Servicio de Cirugía General y Digestiva, Hospital Universitario Fundación Jiménez Díaz, Madrid, España



**Figura 1**

Paciente de 39 años que consulta por cuadro confusional. La TAC mostró una masa retroperitoneal en el cuadrante superior izquierdo del abdomen (fig. 1A y B). Para la planificación quirúrgica y su relación con las estructuras adyacentes se realizó una reconstrucción tridimensional (fig. 1C [anteroposterior] y D [lateral]) que evidenció la masa retroperitoneal en color amarillo, en relación con el páncreas y el bazo en su zona cefálica, el colon izquierdo anterior y el músculo psoas en su parte posterior, que ayudó a planificar la cirugía. El diagnóstico molecular tras su exéresis confirmó el diagnóstico de lipoblastoma al presentar fusiones génicas CHCHD7.

\* Autor para correspondencia.

Correo electrónico: [montiel.jf77@gmail.com](mailto:montiel.jf77@gmail.com) (M. Jiménez Fuertes).

<https://doi.org/10.1016/j.ciresp.2023.09.007>

0009-739X/© 2024 AEC. Publicado por Elsevier España, S.L.U. Todos los derechos reservados.