



La imagen del mes

## Gas portal y neumatosis gástrica. Una historia con final feliz



Portal gas and gastric pneumatosis. A story with happy ending

Sergio Hernández-Villafranca\*, Mario Martín Sánchez, Carmen Sánchez y Pedro Villarejo Campos

Servicio de Cirugía General y del Aparato Digestivo, HU Fundación Jiménez Díaz, Madrid, España

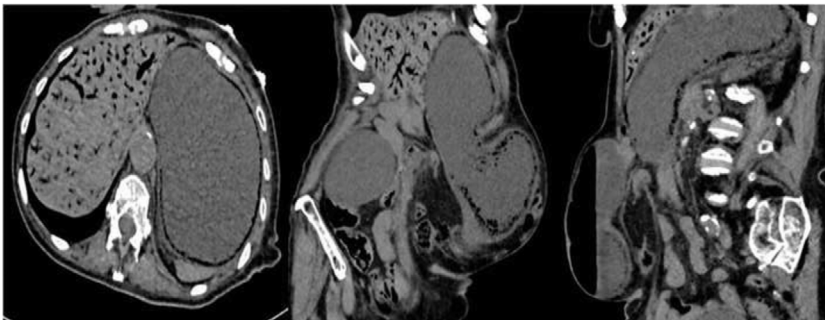


Figura 1

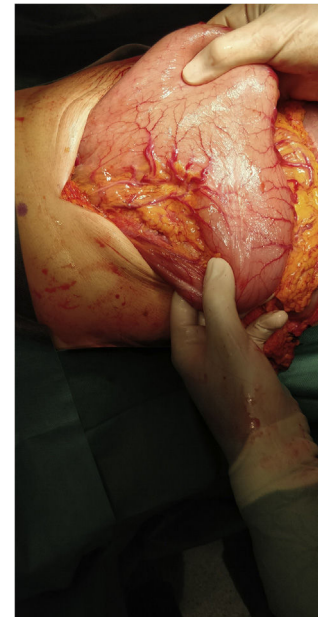


Figura 2

Mujer de 86 años con múltiples comorbilidades, acudió a Urgencias por vómitos incoercibles, evidenciándose una hernia umbilical incarcerada. En la tomografía computarizada abdominal presentaba estómago distal en su interior, con neumatosis gástrica y gas portal (fig. 1). Se realizó laparotomía exploradora, encontrando región antropilórica herniada, sin signos de sufrimiento (fig. 2). Se realizó hernioplastia umbilical y la paciente fue dada de alta sin complicaciones. La neumatosis portal y la gástrica suelen ser signos ominosos por su frecuente asociación a isquemia intestinal masiva y gastritis enfisematosa; sin embargo, son signos radiológicos que se pueden asociar a distintas etiologías como una obstrucción intestinal mecánica, con mejor pronóstico.

\* Autor para correspondencia.

Correo electrónico: [hernandezvillafranca@hotmail.com](mailto:hernandezvillafranca@hotmail.com) (S. Hernández-Villafranca).

<https://doi.org/10.1016/j.ciresp.2022.02.017>

0009-739X/© 2022 AEC. Publicado por Elsevier España, S.L.U. Todos los derechos reservados.