

## La imagen del mes

# Piocisto en hernia inguinoescrotal gigante: Una complicación infrecuente

## Piocyst in giant inguinoscrotal hernia: A rare complication

Víctor Domínguez Prieto\*, Marta Pilar Cidón Palacio, Enriqueta Bernal Sánchez  
y María Auxiliadora Nieves Vázquez

Servicio de Cirugía General y del Aparato Digestivo, Hospital Universitario Fundación Jiménez Díaz, Madrid, España

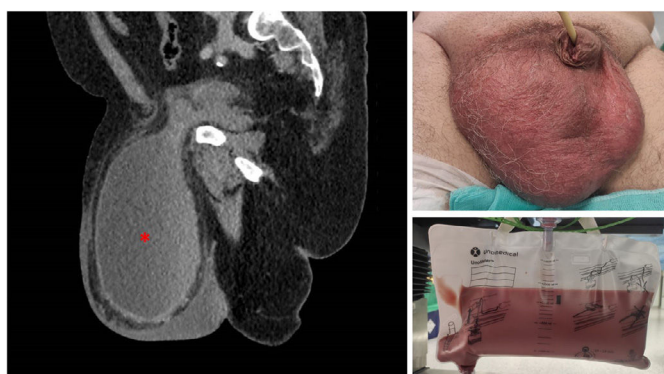


Figura 1 – Piocisto en hernia inguinoescrotal gigante que contiene la vejiga urinaria.

Paciente de 56 años que consulta por hernia inguinoescrotal derecha de gran tamaño.

En la tomografía computarizada se observa que la hernia contiene la vejiga urinaria en su práctica totalidad. Se indica hernioplastia inguinal abierta.

El día de la cirugía con el sondaje vesical se obtuvieron 1.400 mL de orina maloliente y de aspecto purulento en relación con piocisto (fig. 1), consecuencia de la sobreinfección de la orina retenida en el interior del saco herniario. Pese a que el paciente no presentaba clínica infecciosa, se decidió posponer la intervención.

### Financiación

Este trabajo no ha recibido ningún tipo de financiación.

### Conflicto de intereses

Los autores declaran no tener ningún conflicto de intereses.

\* Autor para correspondencia.

Correo electrónico: [victor.dominguez@quironsalud.es](mailto:victor.dominguez@quironsalud.es) (V. Domínguez Prieto).

<https://doi.org/10.1016/j.ciresp.2021.10.019>

0009-739X/© 2021 AEC. Publicado por Elsevier España, S.L.U. Todos los derechos reservados.