



La imagen del mes

Calculomatosis peritoneal

Peritoneal calculomatosis

Víctor Domínguez Prieto*, Siyuan Qian Zhang, Ismael Guijo Castellano y Pedro Villarejo Campos

Hospital Universitario Fundación Jiménez Díaz, Madrid, España

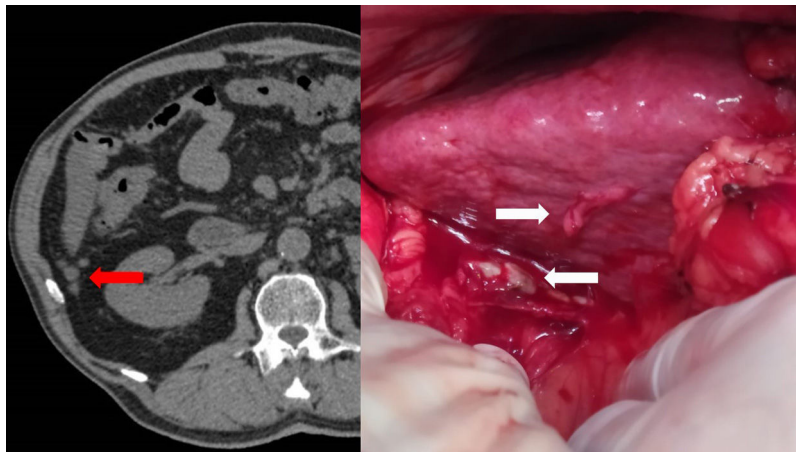


Figura 1

Varón de 68 años, portador de marcapasos y válvula aórtica mecánica, con antecedente de colecistectomía laparoscópica. [figura 1](#)

Se realiza tomografía computarizada por molestias abdominales, pérdida de peso y elevación del antígeno carcinoembrionario, observándose nódulos peritoneales en el flanco derecho sugestivos de carcinomatosis peritoneal.

La colonoscopia y la gastroscopia no evidencian lesiones sospechosas.

Se desestima completar el estudio con resonancia magnética por ser portador de marcapasos y válvula cardíaca mecánica, indicándose la exploración quirúrgica de la cavidad abdominal.

Durante la cirugía se hallaron 13 cálculos biliares intraabdominales completamente peritonizados en relación con los hallazgos radiológicos, sin evidencia de carcinomatosis ni otras lesiones malignas.

Financiación

Este trabajo no ha recibido ningún tipo de financiación.

* Autor para correspondencia.

Correo electrónico: victor.dominguez@quironsalud.es (V. Domínguez Prieto).

<https://doi.org/10.1016/j.ciresp.2021.07.007>

0009-739X/© 2021 AEC. Publicado por Elsevier España, S.L.U. Todos los derechos reservados.