



## La imagen del mes

## Espasmo esofágico difuso

## Diffuse esophageal spasm

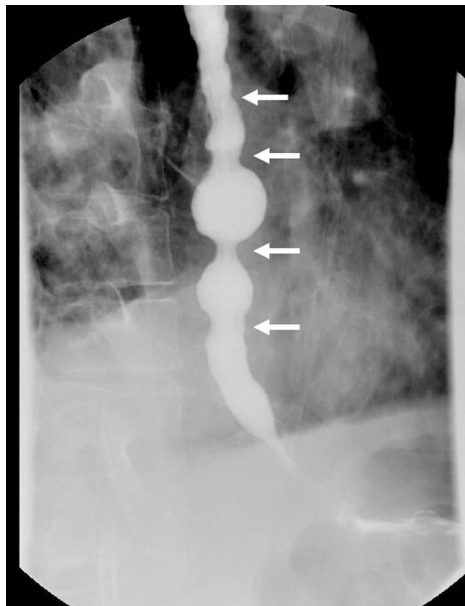
Francisco Schlottmann<sup>a,b,\*</sup> y Marco G. Patti<sup>c</sup><sup>a</sup> Department of Surgery, Hospital Alemán of Buenos Aires, University of Buenos Aires, Argentina<sup>b</sup> Department of Surgery, University of North Carolina, Chapel Hill, North Carolina, EE. UU.<sup>c</sup> Department of Medicine and Surgery, University of North Carolina, Chapel Hill, North Carolina, EE. UU.

Figura 1

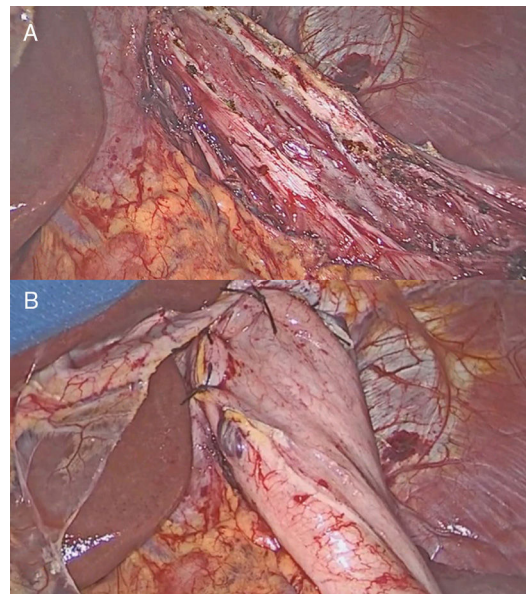


Figura 2

Paciente de 68 años de edad, evaluado en nuestra clínica por cuadro de disfagia intermitente, regurgitación de líquidos y sólidos, y dolor torácico intermitente. La video-endoscopia digestiva alta muestra dilatación leve del esófago con contenidos alimentarios. Se realiza esofagograma que evidencia contracciones espasmódicas del esófago con la característica imagen en sacacorchos (fig. 1, con líneas en blanco). La manometría de alta resolución confirma el diagnóstico de espasmo esofágico difuso, con esfínter esofágico inferior hipertensivo y con ausencia de relajación. El estudio de pHmetría de 24 h no evidencia reflujo gastroesofágico. Debido a la progresión sintomática y a la falta de respuesta a bloqueantes cálcicos y dilatación endoscópica, se decide realizar una miotomía de Heller laparoscópica con funduplicatura de Dor (fig. 2). El paciente evoluciona favorablemente y es dado de alta a las 24 h luego de la cirugía, con buena tolerancia a la dieta blanda. El espasmo esofágico difuso es un trastorno motor primario del esófago, poco frecuente, que se caracteriza por disfagia y dolor torácico intermitente. En estos pacientes, la miotomía quirúrgica extendida más proximalmente que en pacientes con acalasia suele obtener buenos resultados.

\* Autor para correspondencia.

Correo electrónico: [fschlottmann@hotmail.com](mailto:fschlottmann@hotmail.com) (F. Schlottmann).<https://doi.org/10.1016/j.ciresp.2019.01.011>

0009-739X/© 2019 AEC. Publicado por Elsevier España, S.L.U. Todos los derechos reservados.