



Cartas científicas

Expresión de receptores de somatostatina en cáncer de mama



Somatostatin receptors expression in breast cancer

El cáncer de mama es la principal causa de mortalidad por cáncer en mujeres. La Sociedad Americana del Cáncer estima que 40.890 mujeres morirán de esta enfermedad en Estados Unidos durante 2016¹. Los datos de mortalidad por cáncer de mama han mejorado en los últimos 25 años, principalmente por la detección precoz y el desarrollo de mejores tratamientos². El número estimado de cánceres de mama diagnosticados en España durante 2014 fue de 26.354, cifra que representa una tasa ajustada al estándar de la población europea de 85 por 100.000 mujeres³. El cáncer de mama es una enfermedad heterogénea que incluye diferentes subtipos histológicos, inmunológicos y moleculares. Varios estudios han informado de la presencia de receptores de somatostatina en cánceres primarios de mama⁴⁻⁷. Presentamos el caso de un carcinoma de mama, no sospechado, que expresa receptores de la somatostatina, diagnosticado por prueba de imagen durante un estudio de hipertensión arterial. Se obtuvo de la paciente la firma del consentimiento informado para el uso científico de las imágenes.

Mujer de 46 años con sospecha de feocromocitoma o paraganglioma remitida al Departamento de Medicina Nuclear. Tiene una historia de 2 años de hipertensión arterial resistente. En análisis de laboratorio se observaron niveles urinarios elevados de norepinefrina, 231 $\mu\text{g}/24\text{ h}$ (rango de normalidad 15-80 $\mu\text{g}/24\text{ h}$) y ácido vanilmandélico, 8,5 mg/24 h (rango de normalidad 2-8 mg/24 h), con niveles séricos normales de renina, 10 pg/ml (rango de normalidad 2-21 pg/ml) y aldosterona, 18 ng/dl (rango de normalidad 2-23 ng/ml). Una gammagrafía de cuerpo completo con ¹²³I-metaiodobenzilguanidina mostró una imagen de calidad subóptima, por causa de la terapia antihipertensiva. En este contexto, se solicitó una gammagrafía con ¹¹¹In-pentetreótido (fig. 1). Las imágenes de cuerpo completo y de tomografía computarizada de emisión de fotón simple (SPECT) identificaron una captación focal patológica en la pared torácica izquierda, aunque no se alcanzó a saber su localización exacta (mama o axila). Se realizó una imagen planar torácica lateral izquierda, con la paciente en posición prona, que permitió la localización de la captación focal en el tejido mamario.

La exploración física fue normal. Las pruebas de imagen complementarias (fig. 2) incluyeron mamografía, ecografía y resonancia magnética. La mamografía mostró tejido fibro-

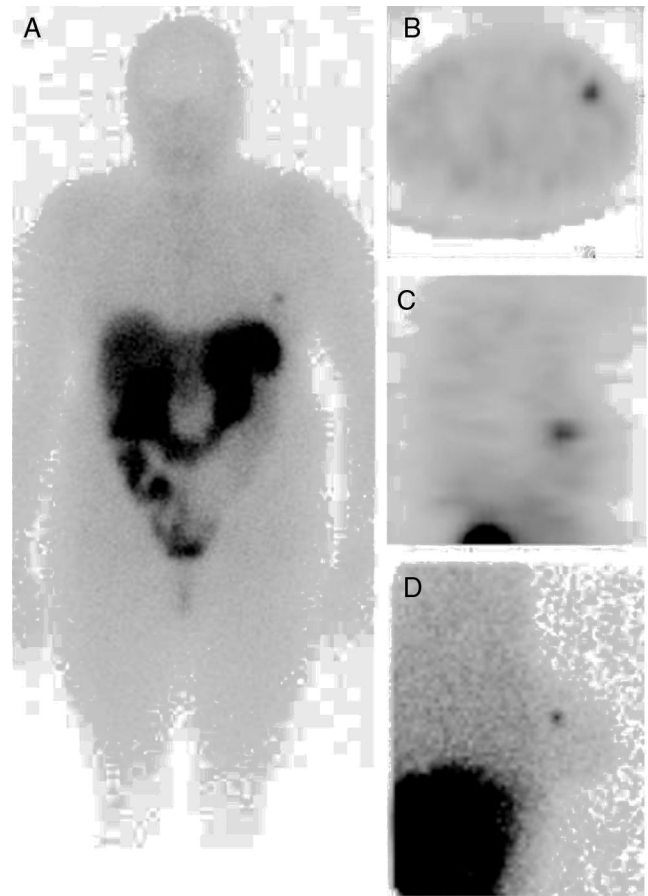


Figura 1 – Las imágenes del cuerpo entero (A), SPECT (vista axial [B], vista sagital [C]) y planar lateral izquierda en posición de decúbito prono (D) identificaron un aumento de la captación focal en la mama izquierda.

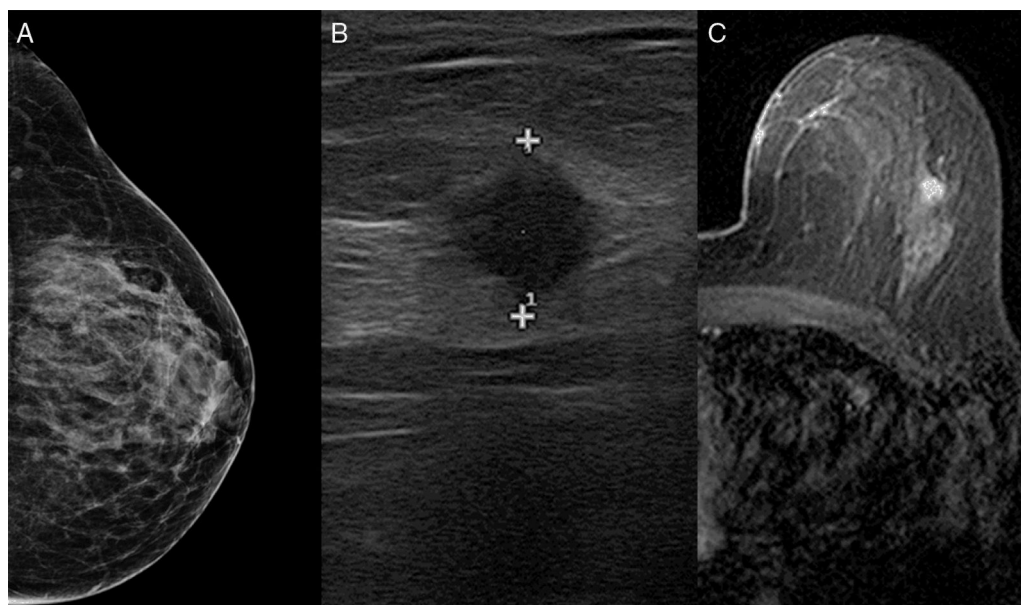


Figura 2 – La mamografía (A) mostró tejido fibroglandular. La ecografía (B) identificó un nódulo de 10 mm dentro de la mama izquierda. La resonancia magnética (C) localizó la lesión en el cuadrante superior externo de la mama izquierda con características cinéticas malignas.

glandular, pero no detectó una masa focal. La ecografía identificó un nódulo homogéneo hipoecoico de 10 mm en la mama izquierda. La resonancia magnética localizó la lesión en el cuadrante superoexterno de la mama izquierda, con características cinéticas de malignidad. No se encontraron otras lesiones. Se realizó una biopsia con aguja gruesa. El resultado histológico reveló un carcinoma ductal, RE+++ , RP+++ , cadherina-E+++ , Ki-67 10% y HER-2+.

La paciente fue tratada con tumorectomía izquierda y biopsia selectiva de ganglio centinela. Tras una incisión concéntrica alrededor de la aréola en el cuadrante superoexterno, se realizó una escisión de tejido mediante localización por arpón. El tamaño del espécimen fue de 6 × 6 × 3 cm (largo × ancho × alto). La distancia al margen más cercano fue de 5 mm. Se extirparon 2 ganglios centinela en el nivel II axilar. El análisis patológico final mostró un carcinoma ductal invasivo de 0,8 mm, grado 1 (formación tubular grado 2; pleomorfismo nuclear grado 2; número de mitosis grado 1). No se observó invasión vascular, linfática o perineural. La tinción inmunohistoquímica de las células tumorales fue positiva para proteínas neuroendocrinas cromogranina y sinaptofisina. Los 2 ganglios centinela fueron negativos para metástasis. Se administró además adyuvancia con tamoxifeno y radioterapia (48 Gy, con sobreimpresión en lecho tumoral), con buena tolerancia. Tras 9 meses, continúa en tratamiento con tamoxifeno (20 mg/24 h). No hay evidencia clínica de recurrencia. La hipertensión arterial ha sido controlada con espirolactona 25 mg/48 h; amlodipino + valsartán 10/160 mg/24 h; bisoprolol 2,5 mg/12 h.

La gammagrafía con ^{111}In -pentetreótido permite el estudio in vivo de la presencia de receptores de la somatostatina, principalmente de subtipo 2, aunque también de subtipo 5. Los receptores de la somatostatina se expresan frecuentemente en el cáncer de mama comparado con el tejido

mamario normal^{4,5,8}. Reubi et al.⁶ demostraron receptores de la somatostatina en el 46% de muestras de cáncer de mama analizadas con autorradiografía. Esta incidencia fue incluso más alta (74%) en un grupo de 52 carcinomas de mama primarios descritos por Van Eijck et al.⁴ usando gammagrafía con receptores de la somatostatina. En otro trabajo, Bajc et al.⁵ encontraron una mayor incidencia de receptores de la somatostatina en pacientes con cáncer de mama que en controles, y detectaron todos los carcinomas ductales de mama de tamaño mayor a 20 mm mediante gammagrafía con ^{111}In -pentetreótido.

Entre los 5 subtipos de receptores de la somatostatina, el subtipo 2 es el predominante en el cáncer de mama. Orlando et al.⁷ han indicado una correlación entre el grado tumoral y la expresión de receptores de somatostatina subtipo 2. Los autores descubrieron que los cánceres de mama que sobreexpresan mRNA de receptores de somatostatina 2 podrían tener mejor pronóstico. La presencia de receptores de somatostatina subtipo 2 se ha correlacionado también con los niveles de estrógeno y de progesterona⁹. Frati et al.¹⁰ informaron también de una correlación entre la expresión de receptores de la somatostatina subtipo 2 y subtipo 4 en cáncer de mama luminal, pero no en los casos triple negativos o HER-2.

Consideramos que el presente caso clínico es relevante en diferentes aspectos. Primero, el manejo de la lesión mamaria, inicialmente detectada con la imagen de receptores de la somatostatina, condujo al diagnóstico precoz de cáncer de mama en una paciente asintomática desde el punto de vista mamario. El tamaño de la lesión y la densidad de receptores de la somatostatina serían los factores determinantes para la detección gammagráfica del cáncer de mama⁸. Segundo, como el tumor fue positivo en la imagen con ^{111}In -pentetreótido, indicador de la expresión de receptores de la somatostatina, la pieza quirúrgica fue estudiada por inmunohistoquímica

buscando marcadores neuroendocrinos. Este procedimiento no se realiza de rutina en carcinomas de mama invasivos. Tercero, la paciente podría beneficiarse del tratamiento con análogos de la somatostatina, aunque los estudios clínicos aún deben demostrar la efectividad del uso de esas terapias en pacientes con cáncer de mama.

Autoría

Diseño del estudio: F.J. Gómez-de la Fuente, I. Banzo.

Adquisición y recogida de datos: I. Martínez-Rodríguez, J. Jiménez-Bonilla.

Análisis e interpretación de resultados: I. Martínez-Rodríguez, J. Jiménez-Bonilla, J. Estévez.

Redacción del artículo: F. Gómez-de la Fuente, I. Banzo.

Revisión crítica y aprobación de la versión final: I. Banzo, J. Estévez

The authors have not received support in the form of scholarships for study.

The information in the manuscript has not been previously presented at a conference.

BIBLIOGRAFÍA

1. Siegel RL, Miller KD, Jemal A. Cancer Statistics, 2016. *CA Cancer J Clin.* 2016;66:7-30.
2. Berry DA, Cronin KA, Plevritis SK, Fryback DG, Clarke L, Zelen M, et al. Effect of screening and adjuvant therapy on mortality from breast cancer. *N Engl J Med.* 2005;353:1784-1792.
3. Galcerani J, Ameijide A, Carulla M, Mateos A, Quirós JR, Alemán A, et al. Estimaciones de la incidencia y la supervivencia del cáncer en España y su situación en Europa. *Red española de registros de cáncer (REDECAN) 2014.* [consultado 7 Sept 2016]. Disponible en: <http://www.redecn.org>
4. Van Eijck CHJ, Krenning EP, Bootsma A, Oei HY, van Pel R, Lindemans J, et al. Somatostatin-receptor scintigraphy in primary breast cancer. *Lancet.* 1994;343:640-3.

5. Bajc M, Ingvar C, Palmer J. Dynamic Indium-111-Pentetreotide scintigraphy in breast cancer. *J Nucl Med.* 1996;37:622-6.
6. Reubi JC, Waser B, Foekens JA, Klijn G, Lamberts SWJ, Laissue J. Somatostatin receptor incidence and distribution in breast cancer using receptor autoradiography: Relationship to EGF receptors. *Int J Cancer.* 1990;46:416-20.
7. Orlando C, Raggi CC, Bianchi S, Distante V, Simi L, Vezzosi V, et al. Measurement of somatostatin receptor subtype 2 mRNA in breast cancer and corresponding normal tissue. *Endocr Relat Cancer.* 2004;11:323-32.
8. Dalm S, Melis M, Emmering J, Kwekkeboom DJ, de Jong M. Breast cancer imaging using radiolabelled somatostatin analogues. *Nucl Med Biol.* 2016;43:559-65.
9. Kumar U, Grigorakis SI, Watt HL, Sasi R, Snell L, Watson P, et al. Somatostatin receptors in primary human breast cancer: Quantitative analysis of mRNA for subtypes 1-5 and correlation with receptor protein expression and tumor pathology. *Breast Cancer Res Treat.* 2005;92:175-86.
10. Frati A, Rouzier R, Lesieur B, Werkoff G, Antoine M, Rodenas A, et al. Expression of somatostatin type-2 and -4 receptor and correlation with histological type in breast cancer. *Anticancer Res.* 2014;34:3997-4003.

Francisco-Javier Gómez-de la Fuente^a, Julio Jiménez-Bonilla^a, José Estévez^b, Isabel Martínez-Rodríguez^a e Ignacio Banzo^{a*}

^aServicio de Medicina Nuclear, Grupo de Investigación Imagen Molecular IDIVAL, Hospital Universitario Marqués de Valdecilla, Universidad de Cantabria, Santander, España

^bServicio de Obstetricia y Ginecología, Hospital Universitario Marqués de Valdecilla, Universidad de Cantabria, Santander, España

* Autor para correspondencia.

Correo electrónico: ignacio.banzo54@gmail.com (I. Banzo).

<http://dx.doi.org/10.1016/j.ciresp.2016.12.010>
0009-739X/

© 2016 AEC. Publicado por Elsevier España, S.L.U. Todos los derechos reservados.

Tumor del estroma extragastrointestinal primario hepático gigante



Giant primary extra gastrointestinal stromal tumor of the liver

Los tumores del tracto gastrointestinal (GIST) son un grupo de neoplasias mesenquimales que afectan al tracto gastrointestinal, definidas por la expresión de la onco-proteína c-kit CD117¹. La aparición fuera del tracto gastrointestinal es infrecuente.

Presentamos un caso de tumor estromal extra-gastrointestinal (EGIST) primario hepático en paciente adulto con estudio de extensión negativo para otro tumor primario, que fue intervenido, evolucionando favorablemente y actualmente libre de enfermedad.