




## CIRUGÍA ESPAÑOLA

[www.elsevier.es/cirugia](http://www.elsevier.es/cirugia)


La imagen del mes

## Retroneumoperitoneo masivo secundario a pancreatitis aguda necrotizante



## Massive retroperitoneum due to necrotizing acute pancreatitis

Brenda Geraldine Argüelles\*, Ángela Sala Hernández, Cristina Ballester Ibáñez y Matteo Frasson

Servicio de Cirugía General y del Aparato Digestivo, Hospital Universitari i Politècnic La Fe, Valencia, España

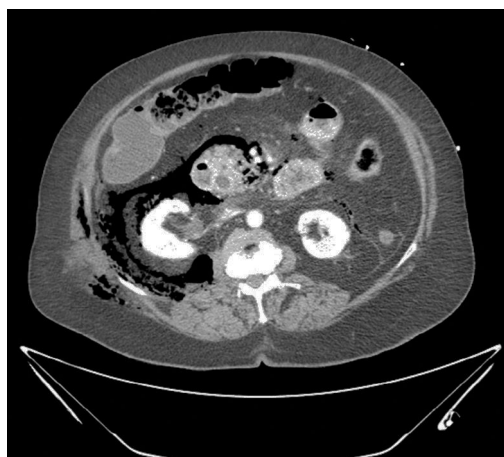

Figura 1

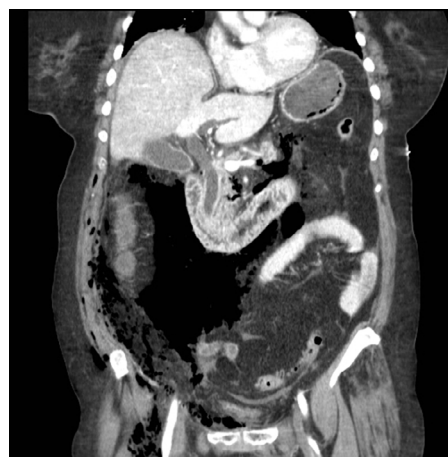

Figura 2

Paciente mujer de 80 años, obesa, ingresada de urgencia por pancreatitis aguda alitiásica. A las 24 h del ingreso presenta cuadro de sepsis sistémica, por lo que se realiza tomografía computarizada (TC) abdominopélvica (figs. 1 y 2) evidenciándose: edema de cabeza de páncreas con retroneumoperitoneo masivo de predominio derecho desde el espacio pararenal anterior llegando superficialmente al tejido celular subcutáneo abdominal; hacia el espacio pararenal posterior, rodeando al músculo psoas e inferiormente hacia los espacios prevesical y presacro, incluso extendiéndose por el conducto inguinal y hacia la raíz del miembro inferior derecho por el canal femoral y obturador.

Dada la inestabilidad hemodinámica y el peritonismo a la exploración, se indica laparotomía urgente que confirma los hallazgos de la TC y descarta perforación de víscera hueca; se realiza desbridamiento de necrosis y drenaje de retroperitoneo.

Debido al estado séptico de la paciente y pese al drenaje quirúrgico, la paciente falleció a las 24 h de la intervención.

\* Autor para correspondencia.

Correo electrónico: [brenda.ge.arguelles@gmail.com](mailto:brenda.ge.arguelles@gmail.com) (B.G. Argüelles).

<http://dx.doi.org/10.1016/j.ciresp.2016.02.006>

0009-739X/© 2016 AEC. Publicado por Elsevier España, S.L.U. Todos los derechos reservados.