



## La imagen del mes

## Fibromatosis mesentérica con trombosis completa de la aorta como indicación de trasplante intestinal



### Mesenteric fibromatosis with complete aortic thrombosis as an indication for intestinal transplant

Oscar Caso-Maestro\*, Iago Justo-Alonso, Félix Cambra-Molero y Carlos Jiménez-Romero

Cirugía General y Trasplante de Órganos Abdominales, Hospital Universitario 12 de Octubre, Madrid, España

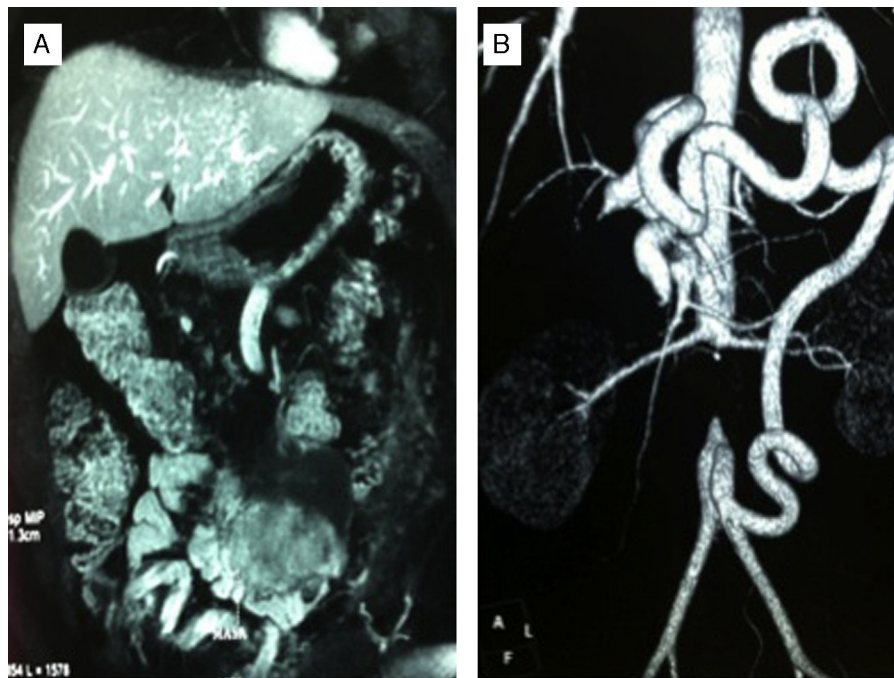


Figura 1

Presentamos el caso de un varón de 35 años, que fue remitido a nuestra consulta por presentar una fibromatosis mesentérica con gran infiltración de la raíz del mesenterio. Tras completar el estudio con una RM abdominal y una aortografía, se confirmó la presencia de una masa de  $92 \times 55 \times 73$  mm que afectaba completamente a la raíz del mesenterio, y producía trombosis completa de la aorta abdominal infrarrenal con hipertrofia de la arcada de Rioult desde la arteria cólica media hasta la arteria mesentérica inferior. Ante los hallazgos se decidió estudiar al paciente como candidato a trasplante intestinal. [figura 1](#).

\* Autor para correspondencia.

Correo electrónico: [oscarcasomaestro@hotmail.com](mailto:oscarcasomaestro@hotmail.com) (O. Caso-Maestro).

<http://dx.doi.org/10.1016/j.ciresp.2015.06.002>

0009-739X/© 2015 AEC. Publicado por Elsevier España, S.L.U. Todos los derechos reservados.