

## BIBLIOGRAFÍA

- Lee WS, Yun SH, Roh YN, Yun HR, Lee WY, Cho YB, et al. Risk factors and clinical outcome for anastomotic leakage after total mesorectal excision for rectal cancer. *World J Surg.* 2008;32:1124-9.
- Bullard KM, Trudel JL, Baxter NN, Rothenberger DA. Primary perineal wound closure after preoperative radiotherapy and abdominoperineal resection has a high incidence of wound failure. *Dis Colon Rectum.* 2005;48:438-43.
- Whitlow CB, Opelka FG, Gathright Jr JB, Beck DE. Treatment of colorectal and ileoanal anastomotic sinuses. *Dis Colon Rectum.* 1997;40:760-3.
- Sloothaak DA, Buskens CJ, Bemelman WA, Tanis PJ. Treatment of chronic presacral sinus after low anterior resection. *Colorectal Dis.* 2013;15:727-32.
- Weidenhagen R, Gruetzner KU, Wiecken T, Spelsberg F, Jauch KW. Endoscopic vacuum-assisted closure of anastomotic leakage following anterior resection of the rectum: A new method. *Surg Endosc.* 2008;22:1818-25.
- Van Koperen PJ, van der Zaag ES, Omloo JM, Slors JF, Bemelman WA. The persisting presacral sinus after anastomotic leakage following anterior resection or restorative proctocolectomy. *Colorectal Dis.* 2011;13:26-9.
- Mees ST, Palmes D, Mennigen R, Senninger N, Haier J, Bruewer M. Endo-vacuum assisted closure treatment for rectal anastomotic insufficiency. *Dis Colon Rectum.* 2008;51:404-10.
- Abild N, Bulut O, Nielsen CB. Endoscopic stapled marsupialisation of chronic presacral sinus following low anterior resection: A simple option in selected cases. *Scand J Surg.* 2012;101:307-10.
- Barthelemy C, Audigier JC, Fraise H. A non-tumoral esophago-bronchial fistula managed by isobutyl-2-cyanoacrylate. *Endoscopy.* 1983;15:357-8.
- Swain BT, Ellis CN. Fibrin glue treatment of low rectal and pouch-anal anastomotic sinuses. *Dis Colon Rectum.* 2004;47:253-5.

Víctor López<sup>a\*</sup>, Jesús Abrisqueta<sup>a</sup>, Juan Luján<sup>a</sup>, Andrés Serrano<sup>b</sup> y Pascual Parrilla<sup>a</sup>

<sup>a</sup>Departamento de Cirugía General y del Aparato Digestivo, Hospital Clínico Universitario Virgen de la Arrixaca, El Palmar, Murcia, España

<sup>b</sup>Departamento de Digestivo, Hospital Clínico Universitario Virgen de la Arrixaca, El Palmar, Murcia, España

\*Autor para correspondencia.

Correo electrónico: victorrelopez@gmail.com (V. López).

<http://dx.doi.org/10.1016/j.ciresp.2014.09.014>  
0009-739X/

© 2014 AEC. Publicado por Elsevier España, S.L.U. Todos los derechos reservados.

## Terapia de presión negativa intermitente con instilación antibiótica en una fascitis necrosante de pared abdominal y retroperitoneal secundaria a hematoma renal derecho sobreinfectado

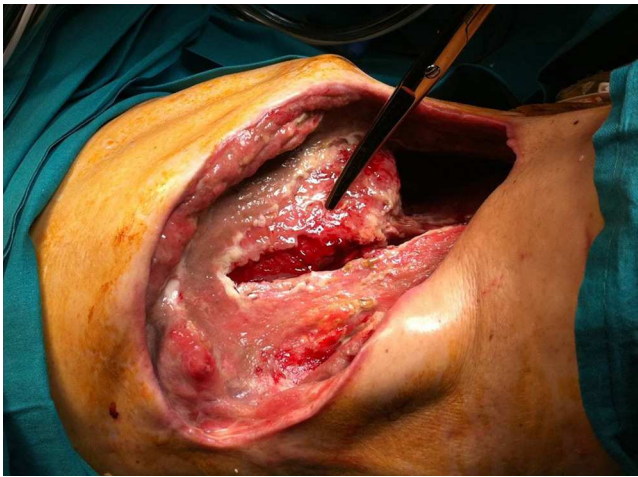


### Intermittent negative-pressure therapy with antibiotic instillation for necrotizing fasciitis of the abdomen and retroperitoneum due to an infected renal hematoma

El presente caso refleja nuestra experiencia en el uso de la terapia de presión negativa intermitente (TPNI) e instilación de antibióticos en un paciente sometido a múltiples intervenciones quirúrgicas a raíz de un hematoma renal sobreinfectado, que ocasionó una fascitis necrosante de pared abdominal y espacio retroperitoneal. Creemos que los excelentes resultados obtenidos pueden propiciar la investigación de esta herramienta potencialmente valiosa.

Se trata de un varón de 58 años ingresado en 04/2012 por sepsis urinaria con un hematoma subcapsular renal derecho tras biopsia renal, tratado de forma conservadora. El paciente reingresa el 02/11/2012 por lumbalgia derecha e hipotensión arterial (92/40 mmHg) con insuficiencia renal aguda (creati-

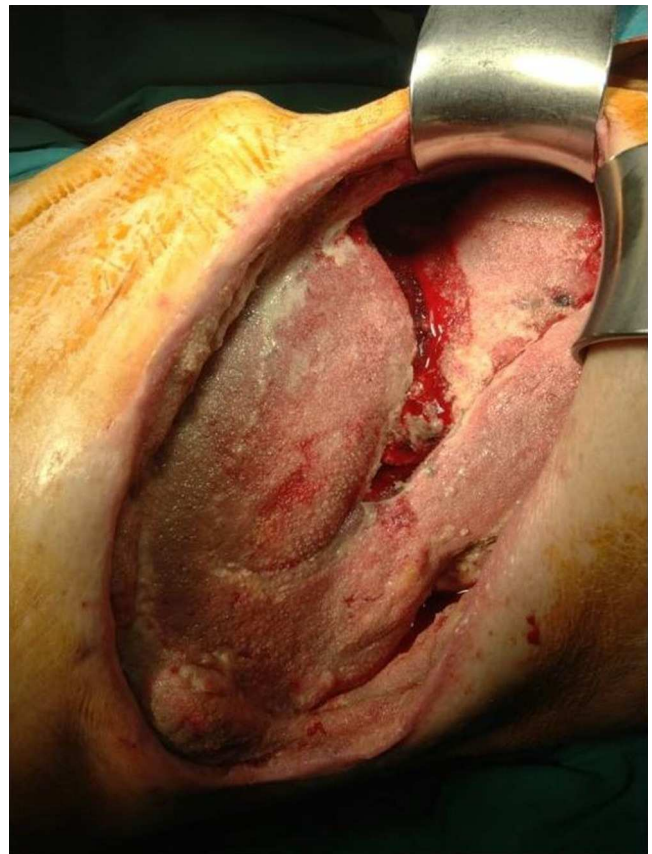
nina: 5,32 mg/dl y urea: 230 mg/dl) y leucocitosis (21.400  $\mu$ l y neutrofilia). La tomografía computarizada (TC) identifica una colección heterogénea perirrenal derecha (8,7  $\times$  6,3  $\times$  15,2 cm) entre fascias pararenales, afectando el psoas homolateral con compresión renal, compatible con hematoma sobreinfectado. Se inserta un drenaje percutáneo retroperitoneal, a las 24 h, con obtención de 310 ml de material purulento y se administra imipenem. Sin embargo, el paciente sigue empeorando y la TC del 04/11 muestra extenso enfisema sugestivo de fascitis necrosante. Ante los hallazgos radiológicos, se realiza una lumbotomía exploradora urgente, que identifica una extensa necrosis de fascias pararenales y se realiza necrosectomía hasta psoas homolateral con nefrectomía parcial



**Figura 1 – Fascitis necrosante y miositis de la lumbotomía derecha, tras retirada temporal de la TPN (sin instilación antibiótica). Las tijeras señalan el hígado expuesto con abundante tejido esfacelar.**

superior. Intraoperatoriamente, el paciente presenta *shock* mixto (séptico/hipovolémico) con síndrome compartimental intraabdominal, precisando una nefrectomía total derecha seguida de embolización de la arteria renal por hemorragia en las primeras 24 h postoperatorias. La anatomía patológica halla un tumor de células claras (14 mm).

El paciente ingresa en la UCI el 06/11 y se amplía la terapia con daptomicina, metronidazol, vancomicina y fidaxomicina oral por desarrollo de colitis pseudomembranosa (*C. difficile*) y cultivo positivo para *E. faecium*. El 29/11, el paciente precisa nueva revisión quirúrgica por empeoramiento analítico (leucocitosis; 35.000  $\mu$ l) y necrosis de la herida, momento en que se inicia terapia presión negativa (TPN) continua a  $-125$  mmHg (VAC<sup>®</sup>; KCI, Austin, TX, EE.UU.). En el recambio de VAC<sup>®</sup> del 04/12, se identifica un megacolon tóxico y fístula fecal a través del VAC<sup>®</sup>, por lo que se convierte a laparotomía media urgente que objetiva una peritonitis fecaloidea secundaria a perforación cecal. Se realiza colectomía total e ileostomía terminal. Tras varios recambios, el 28/12 se retira la terapia VAC<sup>®</sup> por buena evolución, prosiguiendo con cura húmeda. Sin embargo, se revisa de nuevo en quirófano por evolución tórpida el 09/01/2013, identificando una fascitis retroperitoneal con miositis de la pared abdominal con un amplio defecto de pared con exposición hepática (fig. 1). Durante este tiempo, se trata con meropenem y linezolid que se desescala a ciprofloxacino ev (400 mg/12 h durante 25 días) por cultivo positivo persistente para *E. faecalis*, *E. aerogenes* y *K. pneumoniae*, a los que se añade teicoplanina (400 mg/24 h durante 35 días) y fluconazol por variación de sensibilidad en el antibiograma. Ante la persistencia de cultivos positivos, el 07/02 se inicia TPN con instilación de gentamicina (240 mg/500 ml con ciclo de 3 min de irrigación y 2 min de aspiración, durante 33 días) y, posteriormente, con cefoxitina (mismo régimen, durante 15 días). Tras 8 recambios del sistema, se obtiene un buen tejido de granulación en toda la superficie (fig. 2). Finalmente, el 25/03 se retira la TPN y se reconstruye



**Figura 2 – Resultado tras tratamiento con TPN e instilación antibiótica  $-125$  mmHg (3 min de irrigación antibiótica y 2 min de aspiración). Tejido de granulación en toda la superficie hepática sin esfacelo.**

la pared abdominal con una malla Bio-A<sup>®</sup> (Gore & Associates, Bio-A<sup>®</sup> Tissue Reinforcement, EE.UU.) con recuperación funcional excelente a los 19 días.

Existen varias situaciones donde es recomendable el uso de la TPN por sus conocidos beneficios: mejora la perfusión tisular, promueve la formación de tejido de granulación y el inóculo bacteriano<sup>1</sup>. La TPN proporciona un sistema cerrado y elimina el exceso de fluidos promoviendo la curación de la herida, por lo que acelera la cicatrización de la misma y reduce su volumen<sup>2,3</sup>. Se ha considerado tratamiento de elección en el abdomen abierto para el control de daños y cuando es necesario repetidas revisiones de la laparostomía<sup>4</sup>. No obstante, la TPN (3/2 min on-off) parece obtener picos de flujos sanguíneos mejores y más duraderos. La formación de tejido de granulación en comparación es un 63,5% mayor, lo que conlleva mayor proliferación endotelial y angiogénesis<sup>1</sup>. La instilación consiste en la aplicación de una esponja perforada adaptada a la herida con un apósito sellante cubriendo la extensión de la herida y piel circundante con aplicación de presión durante 2 min a  $-125$  mmHg y períodos de 3 min de irrigación antibiótica a través del tubo de succión. La antibiototerapia tópica genera controversia, pero ya se aplica en un buen número de especialidades quirúrgicas<sup>4-6</sup>. La combinación de TPN e irrigación con antibióticos ha sido

descrita de forma esporádica en la literatura, no obstante se ha empezado a usar en cirugía abdominal y se han descritos casos como el D'Hondt et al.<sup>7</sup> los resultados de los cuales son alentadores y podrían indicar su uso en el síndrome compartimental abdominal, dehiscencia de sutura de herida postoperatoria o defectos de pared secundarios a fascitis necrosantes<sup>8</sup>.

Nuestro equipo cree que la TPNI con instilación podría estar indicada en pacientes con persistencia de la contaminación bacteriana a pesar de la antibioticoterapia sistémica adecuada<sup>7,9</sup>. Los antibióticos y la dosis dilucional más adecuadas, y el momento ideal para iniciar la instilación serán sin duda objeto de intensa investigación en un futuro inmediato.

## BIBLIOGRAFÍA

- Ahearn C. Intermittent Negative pressure wound therapy (NPWT) and lower negative pressures-exploring the disparity between science and current practice: A review. *Ostomy Wound Manage.* 2009;55:22-8.
- Brox-Jiménez A, Díaz-Gómez D, Parra-Membrives P, Martínez-Baena D, Márquez-Muñoz M, Lorente-Herce J, et al. Sistema de cierre asistido por vacío en heridas complejas. Estudio retrospectivo. *Cir Esp.* 2010;87:312-7.
- Basés-Valenzuela C, Bruna-Esteban M, Pucho-Pla J. Terapia con presión negativa para el tratamiento de fístula linfática inguinal. *Cir Esp.* 2014;92:133-5.
- Pérez-Domínguez L, Pardellas-Rivera H, Cáceres-Alvarado N, López-Saco Á, Rivo-Vázquez Á, Casal-Núñez E. Vacuum assisted closure: utilidad en el abdomen abierto y cierre diferido. Experiencia en 23 pacientes. *Cir Esp.* 2012;90:506-12.
- Mees J, Mardin WA, Senninger N, Bruewer M, Palmes D, Mees ST. Treatment options for postoperatively infected abdominal wall wounds healing by secondary intention. *Langenbecks Arch Surg.* 2012;397:1359-66.
- Swenson BR, Camp TR, Mulloy DP, Sawyer RG. Antimicrobial-impregnated surgical incise drapes in the prevention of mesh infection after ventral hernia repair. *Surg Infect (Larchmt).* 2008;9:23-32.
- D'Hondt M, D'Haeninck A, Dedrye L, Penninckx F, Aerts R. Can vaccum-assisted closure and instillation therapy (VAC-Instill<sup>®</sup> therapy) play a role in the treatment of the infected open abdomen? *Tech Coloproctol.* 2011;15:75-7.
- Malmsjö M, Gustafsson L, Lindstedt S, Gesslein B, Ingemansson R. The effects of variable, intermittent and continuous negative pressure wound therapy, using foam or gauze, on wound contraction, granulation tissue formation, and ingrowth into the wound filler. *Eplasty.* 2012;12:e5.
- Gabriel A, Shores J, Heinrich C, Baqai W, Kalin S, Sogioka S, et al. Negative pressure wound therapy with instillation: A pilot study describing a new method for treating infected wounds. *Int Wound J.* 2008;5:399-413.

Clara Pañella-Vilamú\*, Jose Antonio Pereira-Rodríguez, Joan Sancho-Insenser y Luis Grande-Posa

Servicio de Cirugía General y del Aparato Digestivo, Consorci Parc de Salut Mar, Hospital del Mar, Barcelona, España

\* Autor para correspondencia.

Correo electrónico: 60786@parcdesalutmar.cat (C. Pañella-Vilamú).

<http://dx.doi.org/10.1016/j.ciresp.2014.08.005>  
0009-739X/

© 2014 AEC. Publicado por Elsevier España, S.L.U. Todos los derechos reservados.

# Seudotumor inflamatorio hepático: difícil diagnóstico preoperatorio en paciente oncológico



## Hepatic inflammatory pseudotumor: A difficult preoperative diagnosis in an oncological patient

Elseudotumor inflamatorio hepático (PIH) es una lesión muy infrecuente. Su etiología y patogénesis no está clarificada. Un diagnóstico correcto preoperatorio no es habitual<sup>1,2</sup>. Presentamos el caso de una paciente intervenida de cáncer de mama que presentó en el seguimiento un falso positivo de lesión metastásica en PET-TAC, cuyo diagnóstico histológico final fue de PIH.

### Caso clínico

Mujer de 55 años, con antecedentes de carcinoma ductal infiltrante de mama (pT2, pN1b, cM0, G3), marcadores

hormonales negativos en julio de 2012 y tratada con Taxotere<sup>®</sup> y bevacizumab. En abril de 2013 se le realiza TAC donde aparece una lesión hipodensa, mal definida, de 14 mm en segmento VI con 2 pequeñas calcificaciones puntiformes adyacentes (fig. 1A). En el PET-TAC, mide 18 × 14 mm y SUV 5.9 (fig. 1B). Se practica segmentectomía atípica de la lesión localizada entre los segmentos V y VI. Es dada de alta al cuarto día sin complicaciones. En el PET realizado a los 6 meses no existe actividad tumoral en hígado.

En el estudio macroscópico se observa una pieza de 60 g y 6 × 4 × 4 cm. Presenta un nódulo redondeado amarillento, bien definido, no encapsulado que mide 1,5 cm, y no contacta con los márgenes. Histopatológicamente está formado por