

La imagen del mes

Hidatidosis hepática gigante

Giant hepatic hydatidosis



Jose Luis Muñoz de Nova^{a,*}, Iñigo García-Sanz^a, Lourdes del Campo Val^b y Elena Martín-Pérez^a

^aServicio de Cirugía General y del Aparato Digestivo, Hospital Universitario de La Princesa, Madrid, España

^bServicio de Radiodiagnóstico, Hospital Universitario de La Princesa, Madrid, España

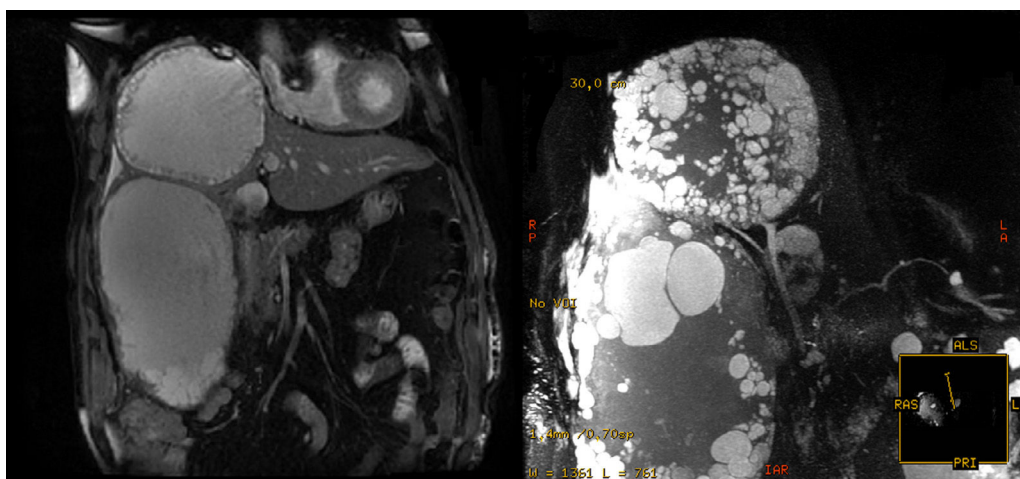


Figura 1

Paciente varón de 83 años, con antecedentes de hipertensión arterial y hernia de hiato, acude a urgencias por presentar cuadro de febrícula y dolor abdominal. A la exploración destaca un efecto masa doloroso en hipocondrio derecho. Se realiza una colangiorresonancia magnética en la que se aprecian 2 quistes hidatídicos con múltiples vesículas en su interior, localizados en los segmentos VIII y entre los segmentos V y VI, que miden 12×11 cm y 19×12 cm, respectivamente (fig. 1). Se identifica una interrupción de la periquística con formación de vesículas adyacentes, que se extienden hacia el segmento IV.

Diagnóstico: quiste hidatídico gigante.

* Autor para correspondencia.

Correo electrónico: pepedenova@gmail.com (J.L. Muñoz de Nova).

<http://dx.doi.org/10.1016/j.ciresp.2014.08.001>

0009-739X/© 2014 AEC. Publicado por Elsevier España, S.L.U. Todos los derechos reservados.