

## La imagen del mes

## Neurilemoma intestinal

## Intestinal neurilemmoma

René Santiago Borges Sandrino \*, Enia Ramón Musibay,  
Ilionis Escobar Rojas y Wilfredo Ernesto Santiesteban Pupo

Servicio de Cirugía General, Hospital General Docente Dr. Carlos J. Finlay, La Habana, Cuba

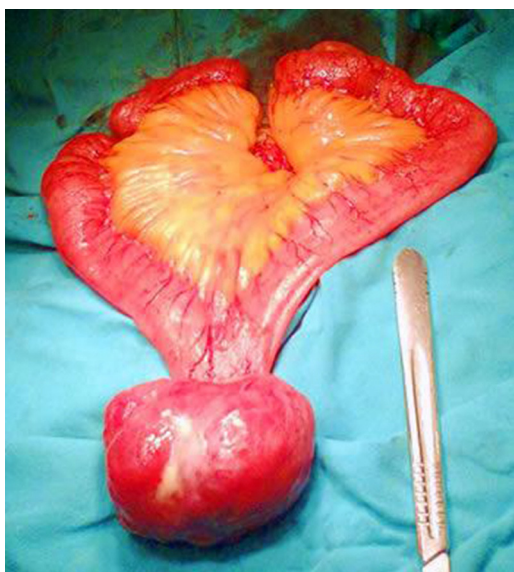


Figura 1

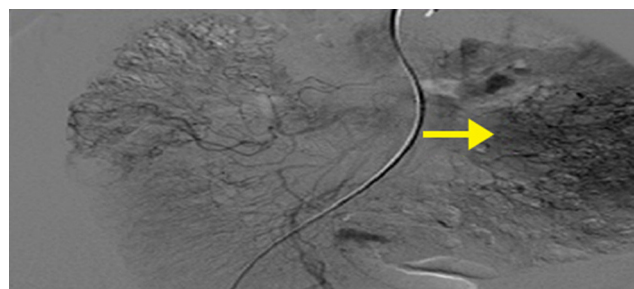


Figura 2

Paciente femenina de 53 años con múltiples deposiciones alquitranadas y fétidas. Se ingresa con diagnóstico de sangrado digestivo. Al examen físico se encuentra un tumor en el mesogastrio irregular, movable, doloroso y profundo. Se le realiza durante el ingreso un estudio endoscópico del tubo digestivo y una angiografía por sustracción digital de la arteria mesentérica superior y del tronco celiaco que reveló la presencia de una masa vascularizada en ramas ileales. Se realizó exéresis por laparotomía y estudio anatomopatológico (figs. 1 y 2), con el resultado de neurilemoma de intestino delgado. La paciente evolucionó satisfactoriamente y fue dada de alta al décimo día postoperatorio.

## Conflicto de intereses

Los autores del trabajo no presentan conflictos de intereses.

\* Atur para Correspondencia.

Correo electrónico: [rborges@infomed.sld.cu](mailto:rborges@infomed.sld.cu) (R.S. Borges Sandrino).

0009-739X/\$ – see front matter © 2013 AEC. Publicado por Elsevier España, S.L. Todos los derechos reservados.

<http://dx.doi.org/10.1016/j.ciresp.2013.04.023>