

## La imagen del mes

**Torsión de epiplón con infarto extenso secundario a hernia inguinal izquierda****Omental torsion and infarction due to a left inguinal hernia**

Ana Belén Apio Cepeda\*, Cándido Alcázar López, Miriam Lillo Felipe y Félix Lluís

Hospital General de Alicante, Servicio de Cirugía General y del Aparato Digestivo, Alicante, España

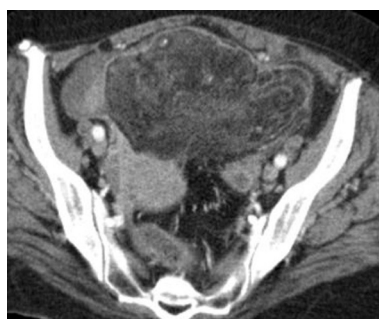


Figura 1

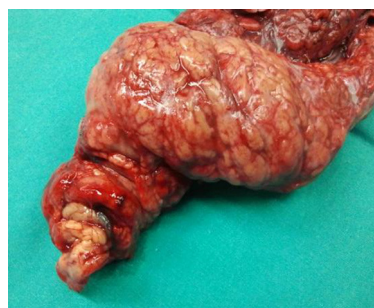

Figura 3

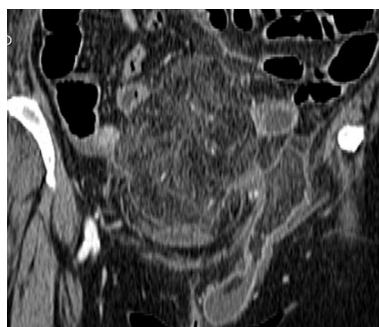

Figura 2

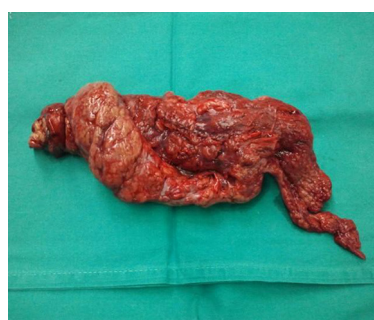

Figura 4

Mujer de 48 años que acude a Urgencias por dolor abdominal difuso, acompañado de náuseas y vómitos, de 4 días de evolución. Exploración física: hernia inguinal izquierda no reductible y dolor abdominal en hipogastrio. Analítica: leucocitosis y PCR aumentada. TC abdominal: masa heterogénea de 16 × 13 cm en hipogastrio con disposición vascular en remolino y herniación a conducto inguinal izquierdo (figs. 1 y 2). Mediante laparotomía media se evidencia torsión omental con infarto extenso secundaria a hernia inguinal izquierda (figs. 3 y 4), realizando omentectomía y reparación herniaria.

\* Autor para correspondencia.

Correo electrónico: [anabelen.apio@gmail.com](mailto:anabelen.apio@gmail.com) (A.B. Apio Cepeda).

0009-739X/\$ – see front matter © 2013 AEC. Publicado por Elsevier España, S.L. Todos los derechos reservados.

<http://dx.doi.org/10.1016/j.ciresp.2013.03.008>