

Imagen del mes

Metástasis cutánea excepcional de carcinoma transicional

Unusual cutaneous metastasis of transitional carcinoma

María Angoso Clavijo ^{a,*}, Juan Ignacio González Muñoz ^a, Ángel Santos-Briz Terrón ^b
y Emilio Fonseca ^c

^a Servicio de Cirugía, Hospital Universitario de Salamanca, Salamanca, España

^b Servicio de Anatomía Patológica, Hospital Universitario de Salamanca, Salamanca, España

^c Servicio de Oncología, Hospital Universitario de Salamanca, Salamanca, España

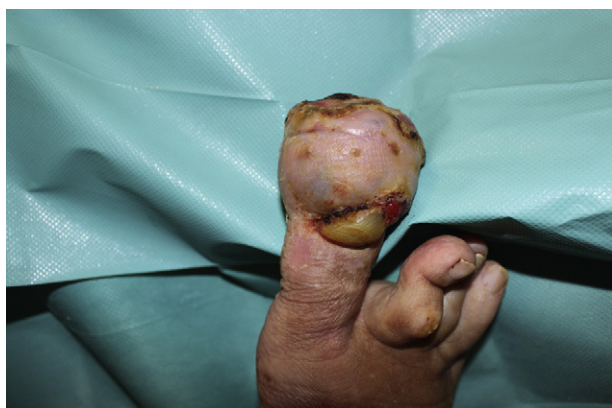

Figura 1

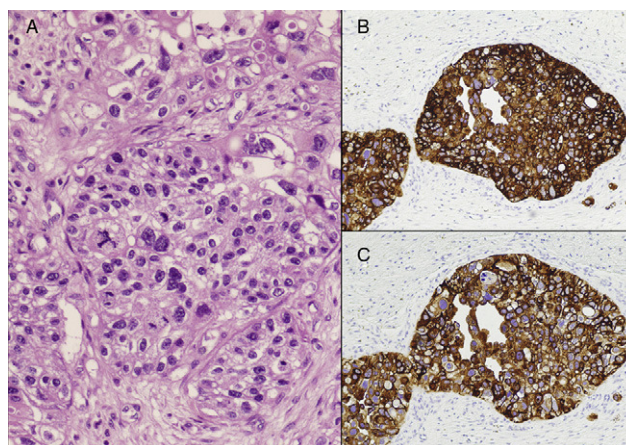


Figura 2

Varón de 73 años con antecedentes de carcinoma transicional de vejiga (T1N0M0) controlado mediante RTU e instilaciones vesicales con BCG y mitomicina en 2007 y 2009. En 2011 presenta una infección respiratoria y es diagnosticado de metástasis pulmonares (PAAF +) y óseas. Un mes después desarrolla una lesión ulcerada en el extremo distal del primer dedo del pie izquierdo, que se biopsia (fig. 1). Es diagnosticado de metástasis cutánea de carcinoma urotelial (fig. 2). Dado el rápido crecimiento de la misma se decide la amputación transmetatarsiana del dedo. Actualmente la herida está cicatrizada y el paciente sigue tratamiento con quimioterapia.

Diagnóstico: metástasis cutánea de carcinoma transicional.

* Autor para correspondencia.

Correos electrónicos: angosom@wanadoo.es, cardiakez@yahoo.es (M. Angoso Clavijo).

0009-739X/\$ – see front matter © 2011 AEC. Publicado por Elsevier España, S.L. Todos los derechos reservados.

doi:10.1016/j.ciresp.2011.10.017