

## La imagen del mes

**Oclusión intestinal por hernia a través del ligamento ancho del útero****Intestinal obstruction due to a hernia across the broad ligament of the uterus**

Alfonso García-Fadrique\*, Rafael Sospedra Ferrer, Antonio Vázquez Tarragón y Manuel Martínez Abad

Servicio de Cirugía General y Aparato Digestivo, Hospital Doctor Peset, Valencia, España

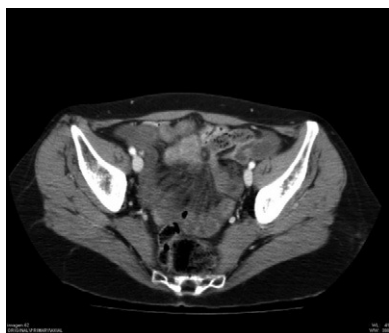

Figura 1

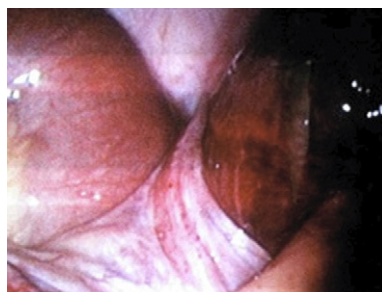

Figura 2

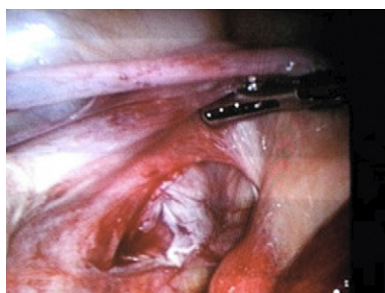


Figura 3

Mujer de 52 años que acude a urgencias por cuadro de dolor centroabdominal, náuseas y vómitos de 24 horas de evolución. A la exploración, el abdomen estaba distendido, timpánico y doloroso con predominio en hipogastrio. Los orificios herniarios estaban libres y radiológicamente presentaban distensión de asas de intestino delgado en pelvis, y una zona de transición de calibre en íleon y una disposición de las asas y del mesenterio en U que sugiere hernia interna (fig. 1). Intervenido por vía laparoscópica evidenciamos una herniación yeyunal a través de un defecto del ligamento ancho uterino derecho (figs. 2 y 3). Se procedió a reducción de la hernia comprobando la viabilidad de las asas y se completó con una ooforosalphingectomía derecha con endoGIA. La paciente fue dada de alta al cuarto día.

\* Autor para correspondencia.

Correo electrónico: fadrique83@hotmail.com (A. García-Fadrique).

0009-739X/\$ – see front matter © 2010 AEC. Publicado por Elsevier España, S.L. Todos los derechos reservados.

doi:10.1016/j.ciresp.2011.02.013