

La imagen del mes

Fístula duodenal postcolecistectomía

Duodenal fistula after cholecystectomy

Mahmoud Shahin *, Esther Martin Illana y Agustina Vicente Bártulos

Servicio de Radiodiagnóstico, Hospital Universitario Ramón y Cajal, Madrid, España

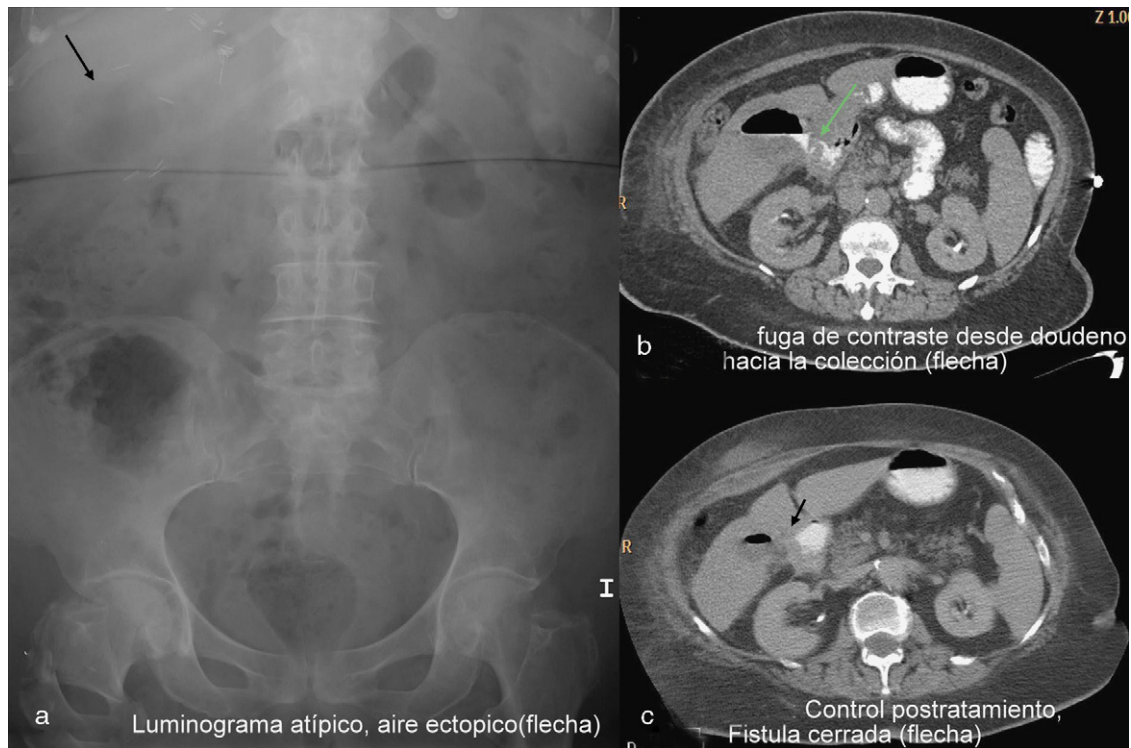


Figura 1

Mujer de 74 años que acude al servicio de urgencias por dolor abdominal y fiebre. Como antecedente más relevante destaca cirugía laparoscópica de vesícula en los 12 días previos. Se le realiza una radiografía simple de abdomen en la cual llama la atención la presencia de luminograma atípico, con gas proyectado sobre el teórico lecho vesicular (fig. 1a). Ante la sospecha de complicación posquirúrgica, se realiza una TC abdominal con contraste oral que confirma la colección aérea en el lecho vesicular y además muestra salida de contraste oral desde el duodeno hacia dicha colección, todo ello en relación con fístula duodenal al lecho quirúrgico (fig. 1b). La paciente fue tratada de forma conservadora que evolucionó favorablemente (fig. 1c).

* Autor para correspondencia.

Correo electrónico: mahmoud.shahin@gmail.com (M. Shahin).

0009-739X/\$ – see front matter © 2010 AEC. Publicado por Elsevier España, S.L. Todos los derechos reservados.

doi:10.1016/j.ciresp.2010.09.019