

## La imagen del mes

## Ausencia de espacio pleural tras neumonectomía derecha

## Absence of pleural space after a right pneumonectomy

 José Cerón Navarro <sup>a,\*</sup>, Elena Ramírez Gil <sup>b</sup>, Andrea Jiménez Salido <sup>c</sup> y Diasol Villa Viñas <sup>d</sup>
<sup>a</sup> Servicio de Cirugía Torácica, H.U. Joan XXIII, Tarragona, España

<sup>b</sup> Servicio de Cirugía Torácica, Hospital de Navarra, Pamplona, España

<sup>c</sup> Servicio de Cirugía General, H.U. Joan XXIII, Tarragona, España

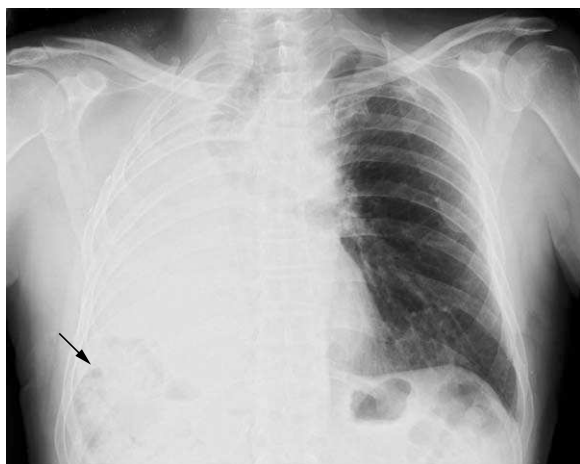
<sup>d</sup> Servicio de Radiodiagnóstico, H.U. Joan XXIII, Tarragona, España


Figura 1

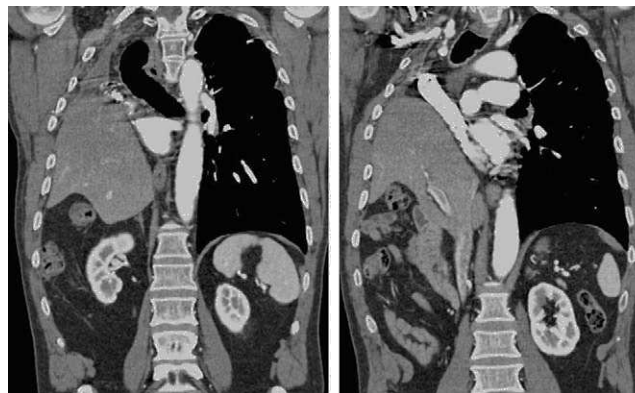


Figura 2

Paciente de 62 años, con antecedentes de enfermedad de Hodgkin y neumotórax izquierdo, afecto de carcinoma epidermoide (T2aN0M0, estadio Ib), al que se realizó una neumonectomía derecha. Tras 2 años, el espacio pleural residual se obliteró completamente y el hígado ocupó la totalidad del hemitórax derecho. En la **figura 1** se muestra Rx de tórax tras neumonectomía derecha. Nótese la presencia de aire en localización hepática (flecha). En la **figura 2** se puede observar la TC que muestra el hígado ocupando el hemitórax derecho, en contacto con tráquea y mediastino superior. No se identificó espacio pleural residual.

El paciente se halla asintomático en cuanto a funciones respiratoria y digestiva.

\*Autor para correspondencia.

Correo electrónico: [ceronjs@yahoo.es](mailto:ceronjs@yahoo.es) (J. Cerón Navarro).

0009-739X/\$ – see front matter © 2010 AEC. Publicado por Elsevier España, S.L. Todos los derechos reservados.

doi:10.1016/j.ciresp.2010.04.016