

## La imagen del mes

## Fístula arteriovenosa gigante congénita rebelde a tratamiento embolizante

### Giant arteriovenous fistula resistant to embolization

Carlos Bernardos García\*, Isaías Alarcón del Agua, Isabelo Serrano Borrero y José María Tadeo Sánchez

Servicio de Cirugía General y del Aparato Digestivo, Hospital Universitario Virgen del Rocío, Sevilla, España

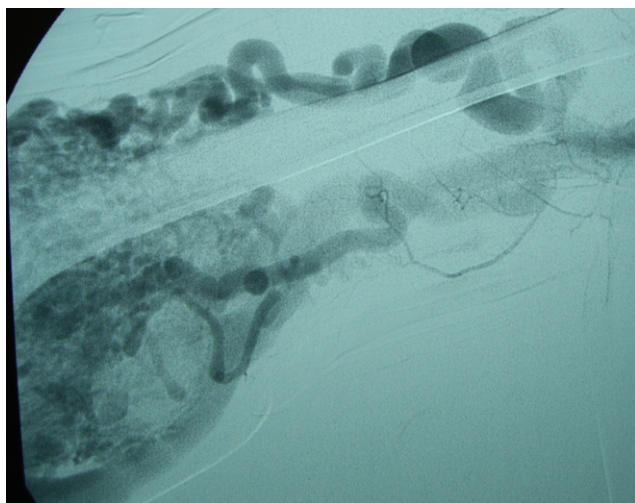


Figura 1

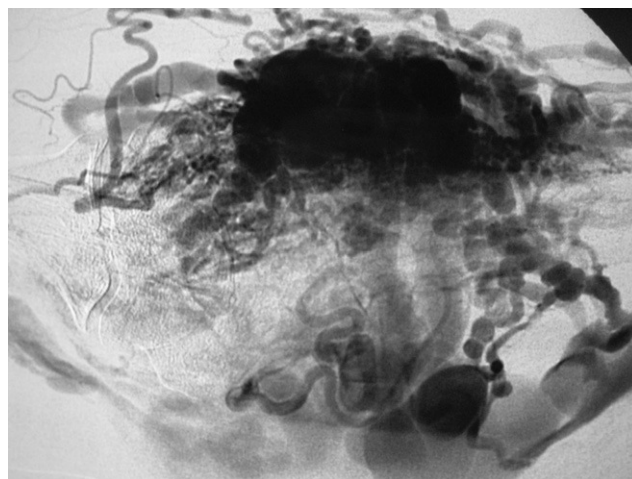


Figura 2

Varón de 34 años de edad, sin antecedentes de interés, que presenta fístula arteriovenosa gigante congénita polisintomática en forma de edema, parestesias y dolor en el brazo derecho rebelde a tratamiento embolizante.

Entre los estudios de imagen figuran varias arteriografías que revelan la parcial efectividad de las embolizaciones y persiste un gran conglomerado de comunicaciones arteriovenosas que resultan de difícil control sintomático, por lo que se decide intervención quirúrgica programada (figs. 1 y 2).

La intervención consistió en la esqueletización de la lesión, muy dificultosa técnicamente y que no se completó en su totalidad por tratarse ésta de un gran magma vascular, fácilmente sangrante y con infinidad de comunicaciones arteriovenosas.

Las revisiones posteriores muestran persistencia de la lesión, si bien los síntomas han cedido parcialmente, así como de un leve dolor con la movilización del brazo.

\*Autor para correspondencia.

Correo electrónico: cybernardos@telefonica.net (C. Bernardos García).