

## La imagen del mes

**Colitis isquémica. Neumatosis portal****Ischaemic colitis. Portal pneumatosis**

*Maria Fernández Hevia, César Ginesta Martí\*, Raquel Bravo Infante y Óscar Vidal Pérez*

Servicio de Cirugía, Hospital Clínic de Barcelona, Barcelona, España

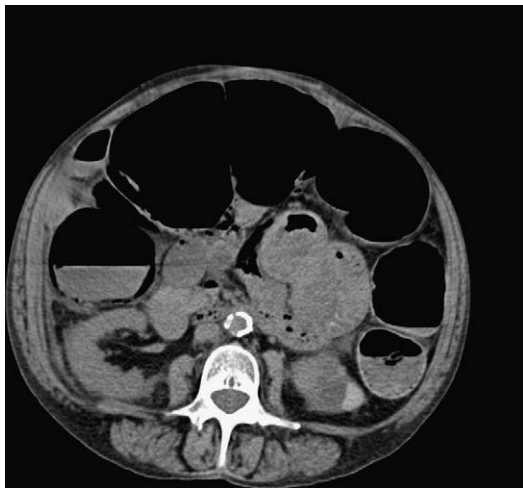


Figura. 1

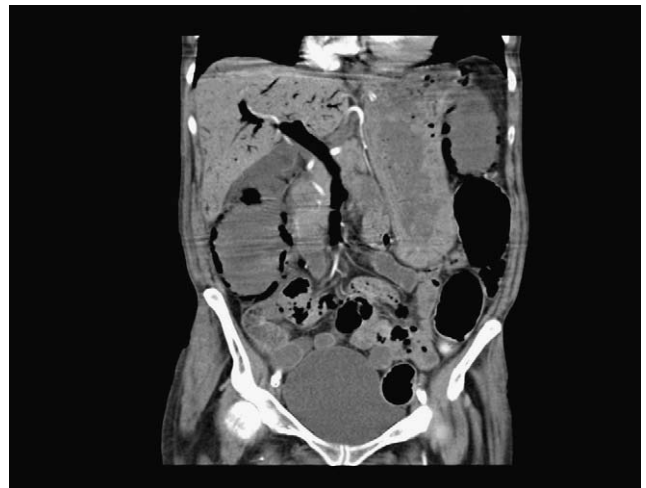


Figura. 2

Mujer de 58 años, con cirrosis hepática Child A, enfermedad pulmonar obstructiva crónica severa e hipertensión arterial. Consulta por dolor, distensión abdominal y ausencia de deposiciones de 24 h de evolución, acompañado de aumento de su disnea. A la exploración, presenta importante distensión abdominal y dolor generalizado. Analítica con leucocitosis. Se realiza tomografía computarizada (figs. 1 y 2): importante distensión de colon sin causa de obstrucción, neumatosis parietal y abundante aire en vena mesentérica y porta. Durante la cirugía se evidencia isquemia del colon derecho y transversal, y se realiza colectomía subtotal e ileosigmoidostomía. En el postoperatorio evoluciona de forma tórpida con descompensación respiratoria y fallece 18 días después de la intervención.

Anatomía patológica: isquemia de colon.

\*Autor para correspondencia.

Correo electrónico: [ginesta.cir@hotmail.com](mailto:ginesta.cir@hotmail.com) (C. Ginesta Martí).