

La imagen del mes

Fístula rectouretral por tumoración rectal localmente avanzada**Rectourethral fistula due to a locally advanced rectal tumour**

Gonzalo Martín Martín*, Marcos Bruna Esteban, Juan García Armengol y
José Vicente Roig Vila

Servicio de Cirugía General y del Aparato Digestivo, Consorcio Hospital General Universitario de Valencia, Valencia, España

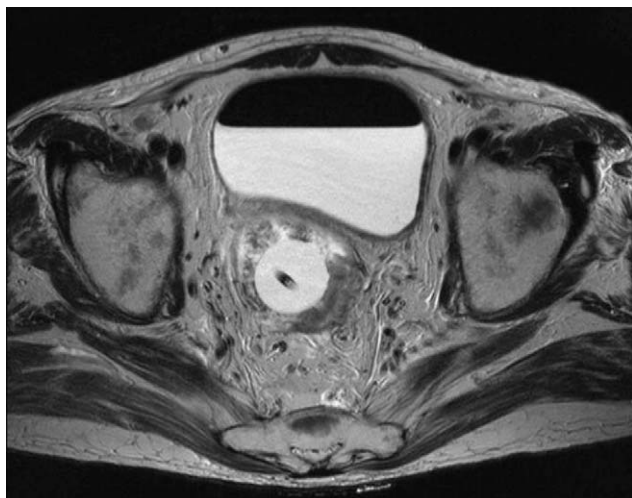


Figura 1

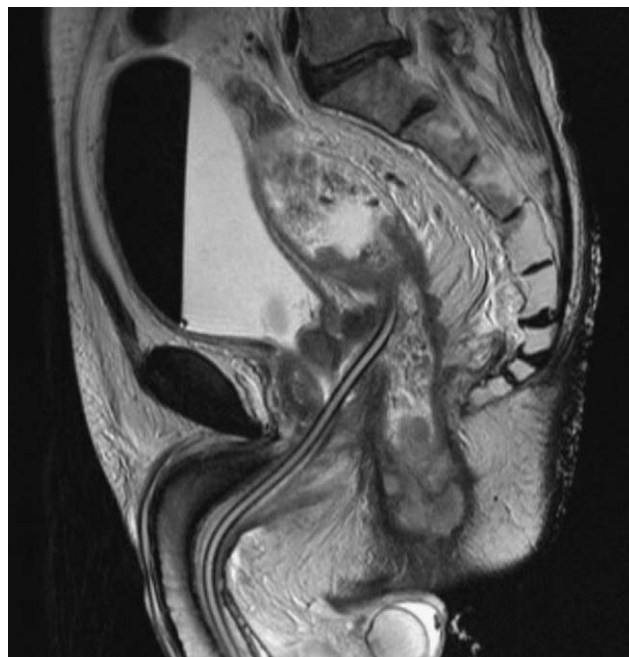


Figura 2

Varón de 59 años que consulta por cuadro séptico, estreñimiento, dolor hipogástrico y emisión de orina por el ano de unas semanas de evolución. Al tacto rectal destaca una tumoración dura, dolorosa y estenosante de inicio en el canal anal alto. La endoscopia no puede franquearla, y se toman muestras para biopsia. Ante el cuadro séptico, se coloca sonda vesical y, a continuación, se efectúa una resonancia magnética en la que se observa un nivel hidroaéreo en la vejiga y cómo la sonda vesical abandona la uretra prostática y se sitúa en la topografía del recto superior atravesando una gran tumoración localmente avanzada (T₄N₂) (figs. 1 y 2).

*Autor para correspondencia.

Correo electrónico: martin_martin_gonzalo@hotmail.com (G. Martín Martín).
0009-739X/\$ - see front matter © 2008 AEC. Publicado por Elsevier España, S.L. Todos los derechos reservados.
doi:10.1016/j.ciresp.2008.12.002