

La imagen del mes

## Diverticulitis por divertículo de Meckel gigante con fecalito en su interior

Diverticulitis due to a giant Meckel diverticulum containing a fecalith

María José Jiménez Vaquero, Almudena Martínez Vieira\*, Luis Miguel Marín Gómez y Antonio Calvo Durán

Unidad de Gestión Clínica de Cirugía General y del Aparato Digestivo, Hospital Universitario de Puerto Real, Cádiz, España

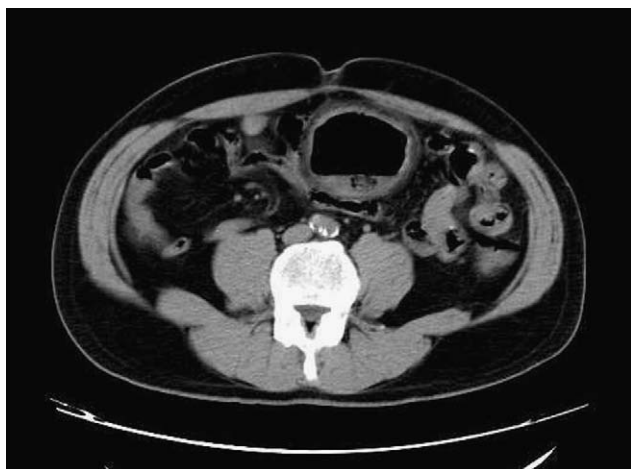

Figura 1

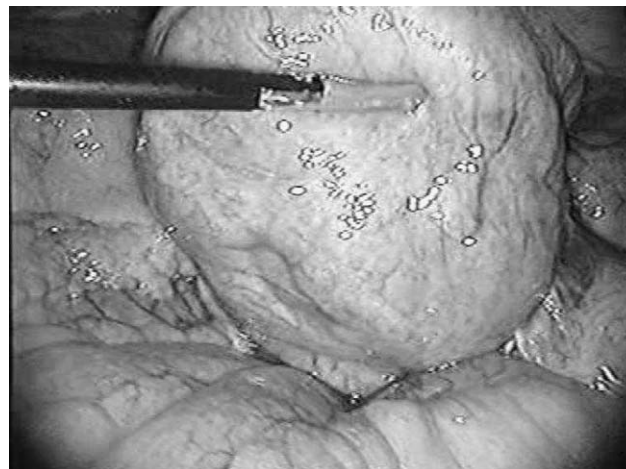


Figura 2

Varón de 51 años que presenta dolor infraumbilical de varios días de evolución, rectorragia ocasional y febrícula. Exploración: masa dolorosa a la palpación en hipogastrio, con irritación peritoneal. Tacto rectal, negativo. Analítica: elevación de reactantes de fase aguda. Tomografía computarizada abdominal (fig. 1): imagen de burbuja aérea en hipogastrio con nivel hidroaéreo y cuerpo extraño en su interior. En la laparoscopia exploradora se observa un divertículo gigante en el íleon distal con datos de inflamación aguda (fig. 2), que resecamos mediante grapadora mecánica. El postoperatorio transcurrió sin complicaciones.

\*Autor para correspondencia.

Correo electrónico: [almulaciru@hotmail.com](mailto:almulaciru@hotmail.com) (A. Martínez Vieira).

0009-739X/\$ - see front matter © 2008 AEC. Publicado por Elsevier España, S.L. Todos los derechos reservados.

doi:10.1016/j.ciresp.2008.09.009