

La imagen del mes

Cistadenoma mucinoso de páncreas

Mucinous cystadenoma of the pancreas

Yannko González Domínguez*, Isabel Pascual Miguelañez, Jacobo Trébol López y Alberto Rojo López

Servicio de Cirugía General y del Aparato Digestivo, Hospital Universitario La Paz, Madrid, España

INFORMACIÓN DEL ARTÍCULO

on-line el 5 de febrero de 2009

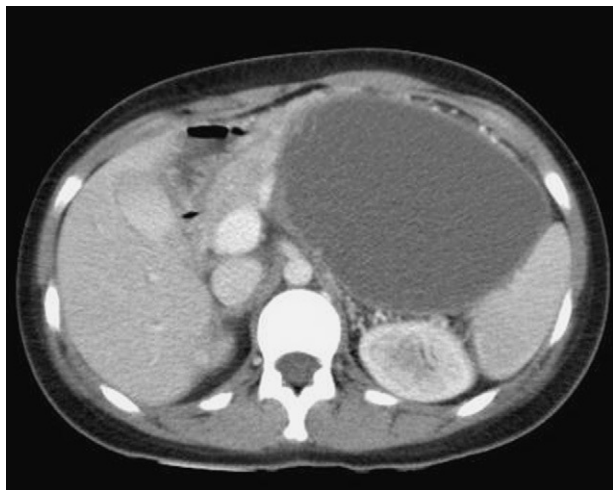

Figura 1

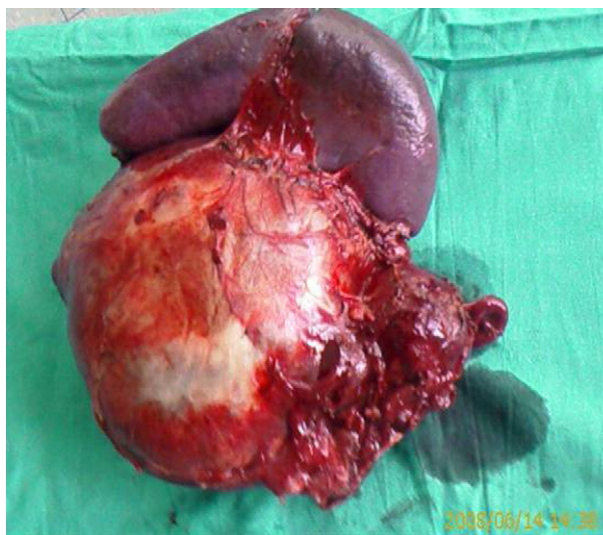


Figura 2

Mujer de 26 años que consultó por dolor en el centro abdominal irradiado a la fosa ilíaca izquierda, de 1 semana de evolución, acompañado de náuseas y malestar general. El abdomen presentaba dolor y defensa en el flanco y la fosa ilíaca izquierda. La analítica mostró: hemoglobina, 9,9 g/dl, leucocitos, 3.590/ μ l y plaquetas, 118.000/ μ l. Se le realizó tomografía computarizada abdominal, que objetivó gran masa abdominal ($10 \times 12 \times 16$ cm) de aspecto quístico unilocular dependiente de cuerpo-cola pancreática, con signos de hipertensión portal por compresión secundaria (fig. 1). Se realizó intervención quirúrgica, en la que se halló gran masa de 18 cm dependiente de cuerpo y cola pancreática (fig. 2); se realizó pancreatectomía corpocaudal más esplenectomía. El análisis de la pieza confirmó el diagnóstico de cistadenoma mucinoso de páncreas.

Diagnóstico: cistadenoma mucinoso de páncreas.

*Autor para correspondencia.

Correo electrónico: yannko2003@yahoo.es (Y. González Domínguez).