

Esofagoyeyunostomía en el mediastino. Recursos técnicos por vía transhiatal

David Martínez-Ramos, Javier Escrig-Sos, Vicente Senent-Vizcaíno, Vicente Ángel-Yepes, Carmen Villegas-Cánovas y Luis Senís-Blasco

Sección de Cirugía Gastroesofágica. Servicio de Cirugía General y del Aparato Digestivo. Hospital General de Castellón. Castellón. España.

Resumen

La realización de una gastrectomía total con resección extendida del esófago precisa la reconstrucción de la continuidad digestiva mediante una anastomosis esofagoyeyunal más o menos alta en el mediastino, en muchas ocasiones a través de la denominada vía transhiatal. Su confección siempre resulta dificultosa, incluso cuando se utilizan aparatos de sutura mecánica. Para paliar esta dificultad se han diseñado diversas modificaciones tácticas de la clásica esofagoyeyunostomía en "Y" de Roux. Generalmente, estas técnicas de recurso se publican de forma aislada y dispersa en el tiempo, por lo que no es fácil tener una idea de conjunto de sus ventajas, inconvenientes o indicaciones. La presente revisión trata de sistematizar en alguna medida el abanico más importante de recursos técnicos disponibles para este tipo de anastomosis complejas. Tras su descripción resumida se comentan sus características según la opinión de sus creadores y la experiencia personal de los autores de esta revisión.

Palabras clave: *Esofagoyeyunostomía transhiatal. Gastrectomía total ampliada. Suturas mecánicas.*

ESOPHAGOJEJUNAL ANASTOMOSIS IN THE MEDIASTINUM. TECHNICAL RESOURCES USING THE TRANSHIATAL APPROACH

Total gastrectomy with extensive resection of the esophagus requires reconstruction of the digestive tract through an esophagojejunal anastomosis in the upper mediastinum, often through what is known as the transhiatal approach. Construction is always difficult even when mechanical stapling devices are used. To reduce this difficulty, several modifications to classical Y-en-Roux esophagojejunostomy have been designed. In general, these technical resources have been published sporadically and in distinct publications and consequently gaining an overview of their advantages, disadvantages and indications is difficult. The present review aims to present a systematic review of the most important technical resources available for this type of complex anastomosis. We briefly describe each technique and discuss their characteristics according to the opinion of their creators and the personal experience of the authors of this review.

Key words: *Transhiatal esophagojejunostomy. Extended total gastrectomy. Mechanical sutures.*

Introducción

La reconstrucción del tránsito digestivo tras una gastrectomía total es uno de los grandes retos a los que se enfrenta un cirujano tras una intervención de estas carac-

terísticas. La esofagoyeyunostomía mecánica en "Y" de Roux es actualmente, y casi sin ningún género de duda, la técnica más aceptada para tal fin. En general, se realiza mediante la confección, en primer lugar, de una bolsa de tabaco en la zona de sección esofágica, bien manualmente, bien con un dispositivo automático desechable. En un segundo tiempo se secciona el esófago justo por debajo de la jareta, en caso de que no se haya seccionado antes de realizarla, y se introduce el cabezal del aparato de sutura circular dentro del esófago, con éste completamente abierto. Por último, tras ajustar la jareta al vástago del cabezal, se anastomosa el asa de yeyuno en "Y" con dicho dispositivo de sutura mecánica circular.

Para quienes realizamos la técnica con asiduidad, los movimientos suelen estar completamente reglados y no

Correspondencia: Dr. V.J. Escrig-Sos.
Servicio de Cirugía. Secretaría. Planta 5.ª B.
Hospital General de Castellón.
Avda. de Benicàssim, s/n. 12004 Castellón de la Plana. España.
Correo electrónico: escrig_vicsos@gva.es

Manuscrito recibido el 13-4-2004 y aceptado el 20-7-2004.

se requiere un gran consumo de tiempo; por lo general, tampoco se producen grandes dificultades si la sutura se realiza a la altura del esófago abdominal.

Sin embargo, cuando el tumor gástrico invade el esófago distal, o cuando se trata de un tumor de cardias de tipo II o III de Siewert, es necesario reseca todo el esófago abdominal y una parte más o menos amplia del tercio distal esofágico intratorácico, con lo cual la anastomosis se sitúa irremediamente en pleno mediastino. En estos casos, cuando la anastomosis se ha de realizar desde la cavidad abdominal a través del hiato esofágico, por muy experimentado que sea el cirujano, las dificultades técnicas son evidentes y ponen en peligro su efectividad. No es anecdótico que en ocasiones se haya tenido que practicar una toracotomía (izquierda o derecha, según gustos) sólo para este tiempo de la intervención, aunque es casi sistemática la necesidad de ampliar el orificio hiatal.

Ante esta dificultad se han ideado en los últimos 10 o 12 años diferentes técnicas de recurso que intentan facilitar este tiempo quirúrgico, cuyo objetivo general es simplificar cualquier anastomosis esofagoyeyunal difícil.

No hay consenso sobre qué técnica se debe utilizar, ya que ninguna de ellas ha demostrado su superioridad al no haber estudios controlados al respecto. Además, las publicaciones sobre estas técnicas de recurso aparecen muy dispersas y no siempre son fáciles de conseguir o ni siquiera de detectar. Por otra parte, en los libros de texto quirúrgicos se concede poco o ningún espacio para su conocimiento y difusión, pese al enorme papel que pueden desempeñar en determinados momentos.

Debido a esto, y dado que nuestro grupo posee una amplia experiencia en esta clase de intervenciones quirúrgicas, nos proponemos hacer una revisión de dichas técnicas. Para ello las clasificaremos según los principios básicos que comparten y diferenciaremos en cada una de ellas los matices que las distinguen del resto; asimismo, valoraremos las ventajas e inconvenientes de cada una de ellas, con el fin de clarificar la situación actual en este tipo de reconstrucciones complejas.

Técnicas

Actualmente, las anastomosis esofagoyeyunales de recurso se pueden clasificar según 3 patrones o grupos fundamentales:

1. Anastomosis término-lateral al yeyuno con doble grapado.
2. Anastomosis latero-lateral al yeyuno con doble grapado.
3. Anastomosis término-lateral con bolsa de tabaco manual.

Anastomosis término-lateral al yeyuno con doble grapado

La característica fundamental de este tipo de anastomosis es que se utiliza un grapado circular convencional pero, en lugar de crear una bolsa de tabaco manual, se aplica un grapado mecánico lineal para cerrar el esófago alrededor del vástago del cabezal.

Las descripciones más conocidas de estas modalidades técnicas datan del año 1994 y difieren entre sí sólo en pequeños detalles que procuran proporcionar comodidad añadida. Uno de los primeros promotores más citados de los fundamentos de estas técnicas, aunque ya se conocieran previamente desde finales de los años ochenta, fue Elhomsy¹, quien propone la realización de una incisión vertical en la cara anterior del esófago en la zona en la que seccionaremos después. Esta incisión debe ser del tamaño preciso para insertar el cabezal de la grapadora circular, que queda perdido dentro del esófago. Justo sobre el vértice superior de esta incisión se practica un grapado transversal y con posterioridad una sección, inmediatamente por debajo de la línea de grapas. Para anastomosar al yeyuno se supone que se debe atraer manualmente el cabezal hasta que su vástago atraviese la línea de grapas y pueda ser insertado en su receptáculo del aparato de sutura circular, que se habrá introducido dentro del asa yeyunal como se hace habitualmente.

Adams et al² proponen exactamente la misma técnica pero no dejan perdido el cabezal dentro del esófago, sino que lo anudan a su vástago con un hilo que pasa, a su vez, por dentro de un cilindro metálico fino o de una aguja gruesa, de modo que el grapado transversal del esófago se realiza sobre esa protección metálica que, tras la sección esofágica, servirá para traccionar hacia fuera del cabezal (fig. 1).

Un grupo español, el de Tejero et al³, propone una variante de la modalidad anterior para no perder el cabezal dentro del esófago; ésta consiste en anudar un punto de sutura al vástago que se extrae, una vez insertado el cabezal dentro de la luz esofágica, por la cara anterior esofágica, justo por encima del lugar donde realizará el grapado transversal; de este modo se puede traccionar del vástago hasta aproximarlos a la línea transversal de grapas. Posteriormente, con una suave expresión manual, se logra que éste atraviese la línea de grapado.

Ya en el año 2002, Cochrane⁴ presentó un artilugio metálico que acaba en un alambre rígido y que se une al cabezal de la grapadora circular. El grapado transversal se

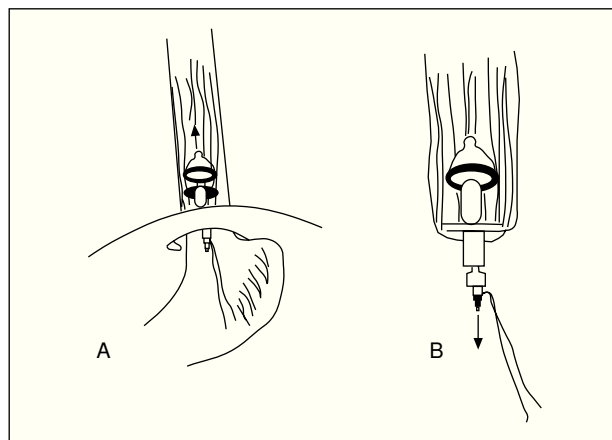


Fig. 1. Reconstrucción según Adams². A) Incisión esofágica e inserción de la grapadora circular. B) Tras seccionar el esófago con una grapadora recta, el hilo anudado al vástago permite la tracción del cabezal para su extracción a través de la línea de grapado.

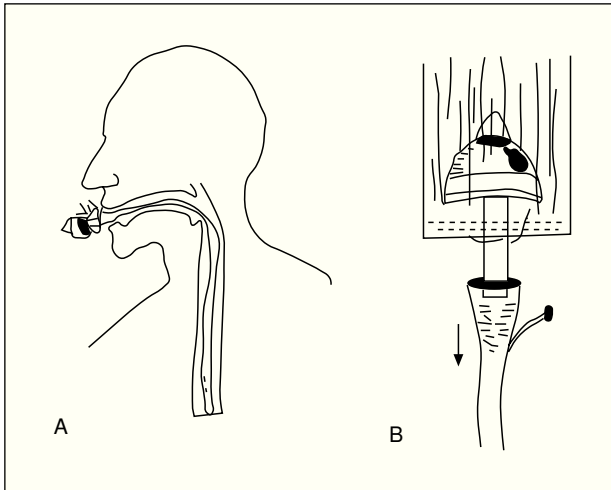


Fig. 2. Reconstrucción según Parker⁶. A) Introducción del cabezal desde la cavidad oral a través de una sonda. B) Tracción de la sonda a través de la línea de grapado hasta la extracción del vástago.

realiza sobre el hilo rígido de acero. Su finalidad es idéntica: facilitar la tracción hacia abajo del cabezal para evitar que éste se pierda dentro del esófago. Este artificio sustituiría al punzón que suelen servir las firmas comerciales junto con la grapadora circular.

Parker et al⁵ proponen también el grapado transversal del esófago pero sin realizar la incisión vertical previa en su cara anterior. Por ello, la introducción del cabezal se hace desde la boca; éste se adosa al cono de una sonda nasogástrica, cuya parte fina sería la que protruiría sobre el grapado esofágico, al que habría que realizar un pequeño orificio con una tijera para recuperar el extremo de la sonda y traccionar desde ella hasta que apareciera el vástago del cabezal entre la línea de grapado (fig. 2).

Anastomosis latero-lateral al yeyuno con doble grapado

Fueron Matsui et al⁶, en el año 2002, quienes propusieron su técnica que, por un lado, evita, como las anteriores, la necesidad de una bolsa de tabaco en el esófago y, por otro, prescinde también de la introducción en el esófago de un cabezal de sutura circular y su posterior recuperación. Estos autores aproximaron lateralmente al esófago el asa yeyunal, cuyo extremo está ya cerrado, a la zona donde había que efectuar la anastomosis. Tras realizar 2 pequeños orificios, en la línea de grapado del asa de yeyuno y en la cara lateral del esófago, introdujeron las ramas de una grapadora-cortadora de las que se usan en cirugía laparoscópica. Tras realizar el disparo, añadieron una línea de grapado transversal que abarcaba todo el esófago y el extremo del asa yeyunal, seccionando inmediatamente por debajo toda la pieza. Queda así una anastomosis latero-lateral pero que en realidad funcionará como término-terminal (fig. 3).

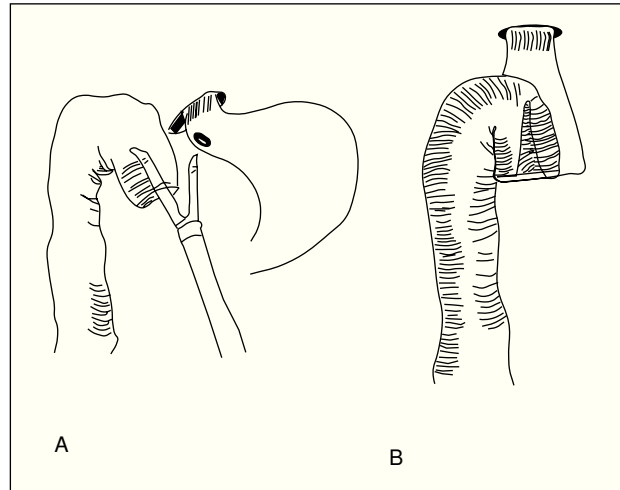


Fig. 3. Reconstrucción según Matsui⁶. A) Una pequeña incisión en esófago y en la línea de grapado yeyunal permiten introducir la grapadora lineal. B) Tras el grapado se secciona el tejido restante.

Anastomosis término-lateral con bolsa de tabaco manual

Propuesta inicialmente por Guerra et al⁷ y recordada más adelante por Machado et al⁸, en realidad esta técnica es idéntica en lo fundamental al modo estándar de esófagoyeyunostomía en "Y" de Roux, pero aporta la idea de que no hay que realizar de modo manual una bolsa de tabaco en esófago intacto ni cuando éste ya ha sido seccionado por completo, ya que ello añade dificultades a su elaboración, sobre todo si hay que hacerla muy proximalmente. Estos autores realizan una incisión en la cara anterior del esófago, en la zona donde haya que seccionarlo; sin embargo, se trata de una incisión transversal que abarca toda la cara anterior del órgano. Mantenido por su cara posterior, es más fácil realizar manualmente una jareta que incluya todas las capas esofágicas. Antes de seccionar la cara posterior se introduce el cabezal de la grapadora circular, y tras la sección de esta cara posterior se ajusta la jareta para completar la clásica anastomosis término-lateral mecánica al yeyuno (fig. 4).

Discusión

No hay duda de que cada uno de estos recursos técnicos descritos hace aportaciones considerables para facilitar una anastomosis esófagoyeyunal en el mediastino, que siempre presentará dificultades. El cirujano que realiza este tipo de cirugía debería conocerlos todos y tener formada su propia idea respecto a lo que aportan y en qué condiciones hay que elegir una u otra modalidad, pues ciertamente creemos que ninguna variante técnica por sí misma es superior en esencia a las demás; más bien, unas se ajustan mejor que otras a los distintos tipos de circunstancias adversas con las que tropezamos a la hora de confeccionar una anastomosis, de por sí difícil y arriesgada.

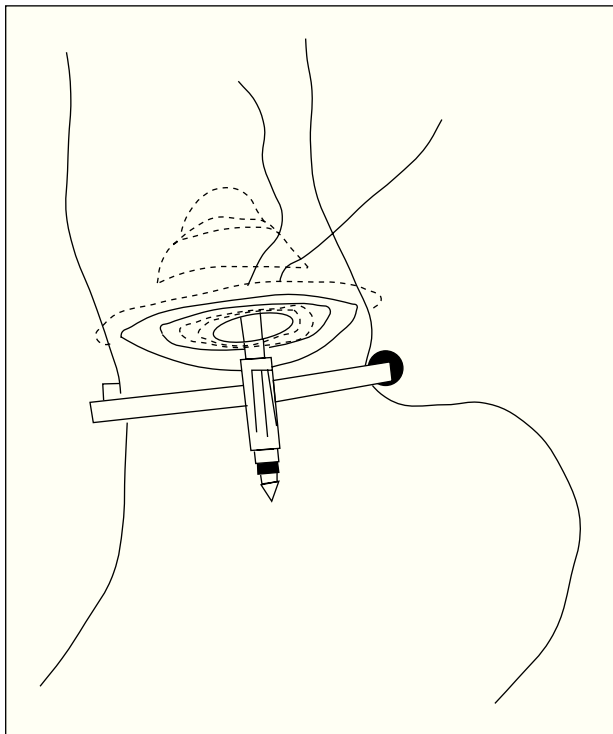


Fig. 4. Reconstrucción según Guerra y Machado ^{7,8}. Tras una incisión anterior y transversal en el esófago, se realiza la bolsa de tabaco y, antes de seccionar la cara posterior del esófago, se introduce el cabezal a través de la incisión en su cara anterior.

La experiencia particular de nuestro grupo abarca 148 procedimientos transhiatales aplicados en tumores de cardias de tipo II o III y tumores proximales de estómago con invasión de la unión gastroesofágica o del esófago distal; de ellas, 47 anastomosis esofagoyeyunales fueron confeccionadas siguiendo alguno de estos procedimientos. En concreto, se aplicó la técnica de Adams et al² en 24 casos y se produjeron complicaciones inherentes a la sutura en 1 caso con repercusión clínica (4,2%) y en 2 casos (8,3%) con filtración sólo radiológica; asimismo, se produjo 1 fallecimiento que no estuvo relacionado con la técnica. Se intervino a 6 casos con la técnica de Matsui et al⁶, con 2 filtraciones subclínicas (33,3%) y sin mortalidad. Esta técnica de sutura, sin resección de la pieza quirúrgica, fue aplicada en otros 8 casos como derivación paliativa esofagoyeyunal latero-lateral supratumoral en tumores estenosantes e irresecables, sin complicaciones inherentes a la anastomosis. Las técnicas de Guerra et al o Machado et al^{7,8} sólo se utilizaron en 5 ocasiones como medio de comprobación de márgenes en tumores del estómago, sin complicaciones ni mortalidad. El método que proponen Parker et al⁵ se usó en 4 ocasiones, 3 con cabezales del calibre 28 y con problemas de atascos en todas ellas, y con una hemorragia postoperatoria por laceración mucosa que fue atribuida al paso del cabezal. En la última ocasión se usó un calibre 25 y no hubo problemas de paso del cabezal. Aunque la única complicación fuera la mencionada hemorragia, se trata de un procedimiento que prácticamente hemos abandonado.

Como norma general, la mayoría de los autores lo que intenta con estas técnicas es obviar la realización de la bolsa de tabaco en el esófago sin renunciar a la "Y" de Roux. Parece, pues, que éste sea el objetivo fundamental a cubrir. Algunos autores^{4,5} mencionan también la ventaja de prevenir el riesgo de una toracotomía de necesidad sólo para confeccionar la anastomosis. No obstante, puede haber ventajas adicionales. El grapado lateral con endograpadora⁶ puede evitar la exigencia de manipular mucho la zona anastomótica y, a la vez, soslayar, si se presenta, el inconveniente de un esófago de calibre muy fino. La introducción del cabezal desde la boca insertado en una sonda larga puede servir también para realizar una anastomosis tras una gastrectomía parcial⁵. El hecho de realizar una incisión en el esófago para introducir el cabezal o facilitar la realización de la jareta, si bien puede favorecer el riesgo de contaminación local, tiene la ventaja, a veces crucial, de poder examinar bajo visión directa el estado de la mucosa esofágica, descartar implantes tumorales cercanos e incluso detectar un margen de seguridad inadecuado respecto al límite superior del tumor. Puede ser necesario hacer este control incluso cuando la anastomosis es fácil de efectuar con el método estándar. Sería el caso de tumores tipo linitis plástica o siempre que, por cualquier causa, el margen de seguridad sea dudoso externamente.

De acuerdo con nuestra experiencia personal, recurrimos a la técnica de Matsui et al⁶ cuando hay que apurar al máximo la resección del esófago en sentido proximal. En estos casos, la estrechez del campo y la distancia hasta los ojos y las manos del cirujano pueden hacer incluso compleja la ejecución de los demás recursos mencionados. Sin embargo, intentamos evitar esta anastomosis siempre que podemos, pues se nos antoja "poco natural" y porque contiene un importante cruce de líneas de grapado poco tranquilizador en una región que se defiende mal de las fugas anastomóticas. Una utilidad distinta del fundamento de este recurso técnico la encontramos en la ejecución de un *bypass* alto esofagoyeyunal latero-lateral cuando el tumor es irresecable y, excepcionalmente, no hay otra posibilidad de paliar la obstrucción.

También como regla general, el recurso de la bolsa de tabaco manual con abertura de la cara anterior esofágica es asimismo incómodo en anastomosis más bien medias o altas en sentido proximal, donde justamente las técnicas del grupo 1 encuentran su indicación primordial. Éste es precisamente el grupo de recursos que más veces hemos practicado, hasta el momento sin contratiempos. Asimismo, se puede realizar en zonas más bajas del mediastino y ahí la comodidad es casi absoluta. Personalmente aconsejamos el proceder de Adams et al² por su sencillez y rapidez. Este recurso técnico también lo utilizamos, pero de manera sistemática, en la resección subtotal del esófago por vía transtorácica para confeccionar la anastomosis intratorácica al estómago o colon lo más alta posible, pues ahí ofrece mayor facilidad y rapidez, si cabe. Su peligro principal está en cortar el hilo anudado al tallo del cabezal en el momento de la transección esofágica. Si se tiene cuidado, esto no tiene por qué ocurrir, aunque una buena forma de prevenir el incidente es usar una hebra gruesa de monofilamento o un hilo metálico en

TABLA 1. Ventajas e inconvenientes de los principales arquetipos técnicos en opinión de sus propios autores

	Ventajas	Inconvenientes
Adams	Simplifica la realización de la anastomosis Reduce el tiempo séptico operatorio (no abre el esófago hasta que está lista la anastomosis) Evita las complicaciones de realizar una bolsa de tabaco Evita puntos de sutura sobre una zona de esófago potencialmente débil	El cabezal puede perderse por el esófago La retracción del esófago puede dificultar la realización El cabezal puede lesionar las paredes del esófago Puede ser complicado en esófagos estrechos
Matsui	Permite adaptar fácilmente 2 segmentos de calibres diferentes Es vertical a lo largo del esófago (es término-terminal) Puede utilizarse en partes altas del órgano (es flexible y lineal) Especialmente útil en esófagos estrechos Evita lesionar el esófago con el cabezal	La disección más amplia del esófago puede condicionar un aporte sanguíneo deficitario
Machado	Evita potenciales complicaciones de la bolsa de tabaco Facilita la colocación del cabezal (se desliza por la pared posterior esofágica) Utiliza el estómago como un asa, lo que facilita la movilización y colocación de la grapadora Mantiene el diámetro esofágico hasta la introducción del cabezal, con lo que evita dilataciones y manipulación	Difícil realización si hay estenosis del esfínter esofágico inferior Posibilidad de lesionar el esófago con el cabezal

forma de бага enroscado sobre sí mismo. No creemos que sea imprescindible seguir al pie de la letra el proceder del autor en cuanto a proteger ese hilo con un cilindro o una aguja. Debido a que las técnicas del grupo 1 sirven para cualquier nivel de transección esofágica, a excepción de los más altos y que limitan con los lindes del campo quirúrgico de la vía transhiatal, en donde aconsejamos el proceder de Matsui et al⁶, la técnica del grupo 3, como recurso, apenas tiene cabida en nuestras preferencias, salvo como sustituto de la técnica estándar, cuando ésta está indicada, en los casos en que proceda alguna comprobación más detallada sobre el estado de la mucosa del esófago o de los límites de resección, o en las raras ocasiones en que haya que volver a reseccionar unos centímetros más de esófago cuando éste ya ha sido seccionado y pretendamos rehacer una bolsa de tabaco, siempre que no nos quede demasiado alto en el mediastino. Desaconsejamos el procedimiento de Parker et al⁵ porque siempre hay riesgo de que se atasque o se suelte el cabezal durante su largo tránsito hacia la línea anastomótica, o de producir alguna lesión desapercibida. Cuando se produce el atasco, es una experiencia tremendamente desagradable, que consume a veces mucho tiempo para su resolución e incluso puede precisar la intervención del endoscopista. La pérdida del cabezal es más rara pero más difícil de resolver. Además, consciente o inconscientemente, la intención de prevenir estos problemas nos suele llevar a elegir un cabezal de un cali-

bre menor al que se podría utilizar con los otros métodos que se han descrito, con el consiguiente incremento en el riesgo de tener una estenosis tardía de la sutura. La opinión personal de los autores respecto a las técnicas que nuestro grupo ha utilizado con más frecuencia se resume en la tabla 1.

Bibliografía

1. Elhomsy G, Varaei K, Matta W. Anastomose mécanique trans-suturale dans la chirurgie oeso-gastrique. A propos de 25 observations. J Chir 1994;131:546-8.
2. Adams RG, Allen KB, Millikan K, Doolas A, Faber LP. Transhiatal stapled esophagojejunostomy without a pursestring suture in patients with previous gastric resection. Ann Thorac Surg 1994;58:254-6.
3. Tejero E, Ratia T, Fernández L, Tieso A, Sánchez J. Double-stapling technique for mechanical circular oesophagojejunal anastomosis after total gastrectomy. Br J Surg 1994;81:408-9.
4. Cochrane JPS. Modifications to the double-stapling technique for oesophago-jejunal anastomosis. Eur J Surg Oncol 2002;28:186-8.
5. Parker JP, Sell H, Stahlfeld K. A new technique for esophagojejunostomy after total gastrectomy for gastric cancer. Am J Surg 2001;182:174-6.
6. Matsui H, Uyama I, Sugioka A, Fujita J, Komori Y, Ochiai M, et al. Linear stapling forms improved anastomoses during esophagojejunostomy after a total gastrectomy. Am J Surg 2002;184:58-60.
7. Guerra JP, Silva MH, Dos Santos JG. An improved technique for a stapled transabdominal esophagojejunostomy. Am J Surg 1997;174:61-2.
8. Machado MA, Herman P, Montagnini A, Costa M, Machado MC. Modified technique for esophagojejunostomy after total gastrectomy. J Surg Oncol 2001;78:148-50.