

## Quiste de duplicación esofágica

Juan José Fibla, Juan Carlos Penagos, César Farina, Guillermo Gómez, Gaspar Estrada y Carlos León  
Servicio de Cirugía Torácica. Hospital de la Santa Creu i Sant Pau. Barcelona. España.

### Resumen

Los quistes de duplicación esofágica son alteraciones congénitas del esbozo digestivo. Su incidencia se ha estimado en 1/8.200 nacimientos, con una mayor preponderancia en varones. En adultos suele ser un hallazgo casual. Su tratamiento siempre debe ser quirúrgico, incluso cuando los pacientes están asintomáticos, dada la posibilidad de desarrollar síntomas y complicaciones durante el curso natural de la enfermedad y por el hecho de que el diagnóstico definitivo sólo puede establecerse con la pieza quirúrgica. Presentamos el caso de un paciente varón de 37 años al que se diagnosticó radiológicamente de manera casual de un quiste de duplicación esofágica y que precisó una toracotomía para su exéresis.

**Palabras clave:** Quiste de duplicación esofágica. Quistes esofágicos congénitos. Masas mediastínicas.

### ESOPHAGEAL DUPLICATION CYST

Esophageal duplication cysts are congenital alterations resulting from developmental errors. Their incidence has been estimated at 1/8200 births, with a greater preponderance in males. In adults, these cysts are usually an incidental finding. Treatment should always be surgical, even in asymptomatic patients, given the possibility of developing symptoms and complications during the natural course of the disease. In addition, the surgical specimen is required to establish the definitive diagnosis. We present the case of a 37-year-old man with an incidental radiological diagnosis of esophageal duplication cyst requiring thoracotomy for its removal.

**Key words:** Esophageal duplication cyst. Congenital esophageal cyst. Mediastinal masses.

### Introducción

Los quistes de duplicación esofágica son entidades muy infrecuentes. En la revisión de la bibliografía llevada a cabo por Arbona et al en 1984, únicamente hallaron 91 casos publicados<sup>1</sup>. Los quistes mediastínicos pueden clasificarse como duplicaciones esofágicas si se encuentran cerca de la pared esofágica, están cubiertos por dos capas musculares, y si el epitelio es escamoso, columnar, cuboide, pseudoestratificado o ciliado. En adultos suelen ser hallazgos incidentales; sin embargo, pueden llegar a complicarse con hemorragia intraquistica, perforación o infección, especialmente los que presentan comunicación esofágica. También puede llegar a desarrollarse una metaplasia escamosa<sup>2</sup>.

El diagnóstico se establece mediante la tomografía computarizada (TC) torácica, el tránsito esofagogastrroduodenal (TEGD) y la ecografía transesofágica (ETE). La resonancia magnética (RM) también puede desempeñar un papel importante en el diagnóstico diferencial con

otros tumores mediastínicos<sup>3</sup>. El tratamiento de elección es la resección quirúrgica por toracotomía o videotoracoscopia. Presentamos el caso de un quiste esofágico de duplicación que precisó una toracotomía para su exéresis.

### Caso clínico

Varón de 37 años de edad con antecedentes de tabaquismo y asma bronquial en tratamiento con broncodilatadores a demanda. Consultó por un cuadro de malestar general y molestias posprandiales leves. La exploración física era normal y la analítica no mostraba alteraciones de significación. Se llevó a cabo una radiografía de tórax en la que en la proyección lateral (fig. 1) se evidenció una masa retrocardíaca; no aportaba exploraciones radiológicas previas. Se decidió llevar a cabo una TC torácica (fig. 2), que informó de una gran masa predominantemente quística de 110 × 60 × 55 mm en la zona mediastina posterior en estrecho contacto con la pared esofágica, con paredes propias e imágenes cálcicas. La imagen tomográfica era compatible con un quiste de duplicación esofágica. Para completar el estudio se solicitó un TEGD, que informó de una lesión submucosa muy sugerente de corresponder a un quiste de duplicación esofágica. A pesar de tratarse de un hallazgo casual y estar el paciente asintomático, se decidió llevar a cabo la exéresis del quiste por el riesgo de posibles complicaciones futuras. Se realizó una toracotomía posterolateral derecha por el sexto espacio intercostal, observándose intraoperatoriamente una gran masa retrocardíaca de aspecto quístico adherida al pericardio y al esófago. La liberación del pericardio no presentó dificultades. Sin embargo, sí fue laboriosa la liberación del esófago, ya que el quiste se hallaba dentro de la pared muscular en contacto con la mucosa. Tras verificar la hemosta-

Correspondencia: Dr. J.J. Fibla Alfara.  
Avda. Gaudí, 68, 3.º 1.ª. 08025 Barcelona. España.  
Correo electrónico: juanjofibla@hotmail.com

Manuscrito recibido el 24-11-2003 y aceptado el 23-12-2003.

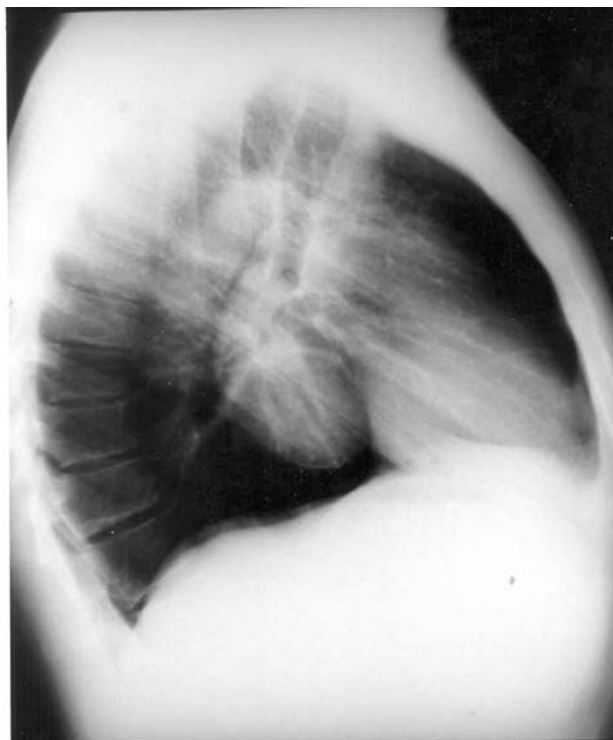


Fig. 1. Radiografía lateral de tórax en la que se aprecia una imagen quística retrocardíaca.

sia y la integridad esofágica (no fue necesario aproximar los bordes) se cerró la toracotomía dejando dos drenajes torácicos y un catéter para-vertebral para la analgesia. El paciente tuvo un postoperatorio sin incidencias y fue dado de alta. El informe de anatomía patológica fue compatible con un quiste de 9 x 5 cm revestido por epitelio escamoso estratificado. Por debajo del epitelio se observó la lámina propia, con presencia de inclusiones glandulares accesorias y rodeado por una doble capa de tejido muscular liso. Todo ello era compatible con el diagnóstico de un quiste esofágico de duplicación.

## Discusión

El diagnóstico de un quiste de duplicación esofágica es incidental en aproximadamente el 37% de casos<sup>4</sup>. Los síntomas más frecuentes son la disfagia y el dolor torácico. La localización más habitual de los quistes de duplicación esofágica es el mediastino derecho posteroinferior. Hay que tener en cuenta que la topografía de los quistes es más importante que su volumen, por el riesgo de compresión sintomática. De hecho, los quistes localizados en el mediastino superior pueden producir más compresión que los localizados en los mediastinos medio e inferior. Sin embargo, la disfagia sólo ocurre si la luz esofágica está visiblemente comprimida por el quiste<sup>5</sup>. En nuestro caso, el quiste estaba firmemente adherido al esófago, pero el paciente no presentó síntomas de compresión. Radiológicamente, el tumor a menudo no es fácil de observar. Los estudios de imagen, TC, TEGD, ETE y RM pueden ayudar a descartar malignidad en el proceso y a evaluar las relaciones topográficas de la masa, con el fin de planear la estrategia quirúrgica más adecuada<sup>6</sup>. La endoscopia esofágica permite evaluar el estado de la mucosa esofágica. Sin embargo,

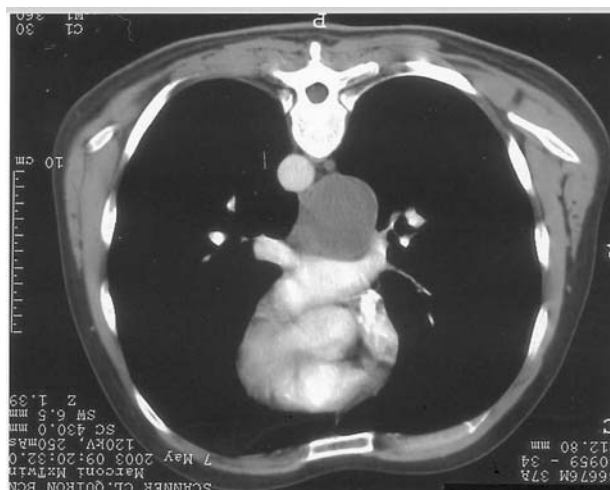

Fig. 2. Tomografía computarizada torácica.

si ésta es normal, no es recomendable realizar una biopsia, ya que ello complicaría la posterior exéresis quirúrgica del quiste. Se ha descrito la punción-aspiración transesofágica del quiste como un método de diagnóstico y tratamiento de estos procesos. Sin embargo, la opinión actual es que no aporta información adicional para el diagnóstico y tiene el riesgo potencial de infectar la masa. El diagnóstico definitivo sólo puede establecerse con la pieza quirúrgica. El tratamiento de elección es la exéresis quirúrgica completa. Esta intervención no es de por sí compleja, pero cuando el quiste se vuelve sintomático, puede llegar a ser peligrosa. Por ello, cualquier masa mediastínica compatible radiológicamente con un quiste esofágico de duplicación debe ser resecada. El abordaje quirúrgico de elección suele ser la toracotomía posterolateral<sup>7</sup>. Los quistes de duplicación esofágica deben resecarse cuidadosamente y se deben preservar la capa muscular esofágica y los nervios vagos. Durante el acto quirúrgico se debe verificar la integridad de la mucosa esofágica mediante la insuflación de aire a través de la sonda nasogástrica. Tras enuclear la masa, es muy importante aproximar adecuadamente los extremos musculares del esófago, ya que se han descrito casos de pseudodivertículo y disfagia postoperatoria<sup>8</sup>. Algunos autores emplean la videotoracoscopia para el abordaje de estas lesiones. Según ellos, la videotoracoscopia es tan efectiva y segura como la cirugía abierta en el tratamiento de estos procesos, ya que los quistes de duplicación esofágica suelen estar poco vascularizados y su exéresis no reviste mayor complicación, con la ventaja de ser una intervención menos traumática que la toracotomía posterolateral, con menor dolor postoperatorio y una recuperación más rápida<sup>9,10</sup>. En el caso que presentamos, la localización del quiste y su firme adherencia al pericardio y a la musculatura esofágica hubieran hecho fracasar un abordaje por videotoracoscopia. En nuestra experiencia, siempre hemos empleado la cirugía abierta para el tratamiento de estos procesos.

El seguimiento postoperatorio de estos pacientes es obligatorio, especialmente si se asocia reflujo gastroesofágico al quiste de duplicación<sup>7</sup>.

## Bibliografía

1. Arbona JL, Fazzi J, Mayoral J. Congenital oesophageal cysts: case report and review of literature. *Am J Gastroenterol* 1984;79: 177-82.
2. Oldham HN, Jr. Mediastinal tumors and cysts (collective review). *Ann Thorac Surg* 1971;11:246-75.
3. Jeung MY, Gasser B, Gangi A. Imaging of cystic masses of the mediastinum. *Radiographics* 2002;22:79-93.
4. Bonavina L, Segalin A, Incarbone R. Surgical management of leiomyoma and extramucosal cysts of the esophagus. En: Bremner CG, DeMeester TR, Peracchia A, editors. *Modern approach to benign esophageal disease*. St. Louis: Quality Medical Publishing, 1995; p. 165-71.
5. Sundaramoorthy T, Behranwala A, Codispoti M. Asymptomatic congenital oesophageal cyst infiltrating the lung: an unusual complication. *Eur J Cardio-Thorac Surg* 2000;18:117-9.
6. Bondestam S, Salo JA, Salonen OLM. Imaging of congenital esophageal cysts in adults. *Gastrointest Radiol* 1990;15:279-81.
7. Cioffi U, Bonavina L, De Simone M. Presentation and surgical management of esophageal duplication cysts in adults. *Chest* 1998;113:1492-6.
8. Salo JA, Ala-Kulju K. Congenital esophageal cysts in adults. *Ann Thorac Surg* 1987;44:135-8.
9. Lewis RJ, Caccavale RJ, Sisler GE. Imaged thoracoscopic surgery: a new thoracic technique for resection of mediastinal cysts. *Ann Thorac Surg* 1992;53:318-20.
10. Halzerigg SR, Landreneau RJ, Mack MJ. Thoracoscopic resection of mediastinal cysts. *Ann Thorac Surg* 1993;56:659-60.