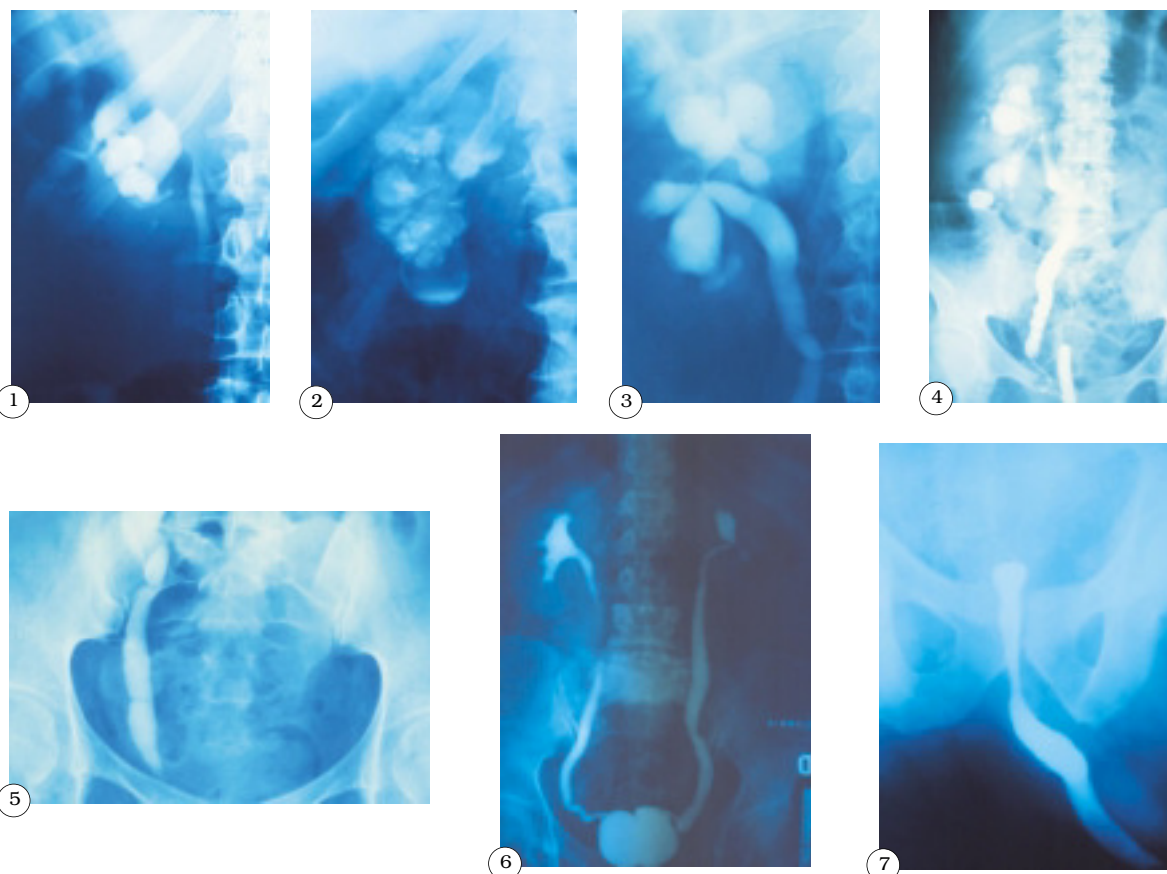


IMÁGENES EN UROLOGÍA



MISCELANEA DE LESIONES TUBERCULOSAS DEL APARATO URINARIO

Todos estamos de acuerdo en que la tuberculosis urinaria ha experimentado un descenso significativo en relación a la frecuencia con que se detectaba en las décadas de los 60 y 70.

Aunque el protagonismo actual del SIDA ha traído de la mano un rebrote de esta afección inflamatoria crónica específica, lo cierto es que nuestros residentes no están muy familiarizados con las imágenes urográficas características de la enfermedad. Vaya pues para ellos esta sinopsis de imágenes desde los cálices renales hasta la vejiga.

Figura 1: Caverna del polo superior renal. La UIV demuestra la espícula del infundíbulo superior que "señala" el lugar de la cavidad.

Figura 2: Típico riñón "mástic" en una radiografía simple de abdomen.

Figura 3: Retracción piélica puntiforme típica de la tuberculosis.

Figura 4: Ureteritis arrosariada específica en un "Chevassu".

Figura 5: Estenosis de uréter terminal en "punta de lápiz".

Figura 6: Vejiga retráctil bilobulada con reflujo vesicoureteral en la cistografía.

Figura 7: Microvejiga tuberculosa en una uretrografía retrógrada de un paciente en IRC terminal y, en lista de espera, para T.R.

J.J. Ballesteros Sampol

Servicio de Urología. Hospital Ntra. Sra. de la Esperanza. Barcelona.