



Cirugía Española



www.elsevier.es/cirugia

P-044 - LIPOSARCOMA GÁSTRICO GIGANTE: ANÁLISIS DE UNA ENTIDAD CLÍNICA EXCEPCIONAL

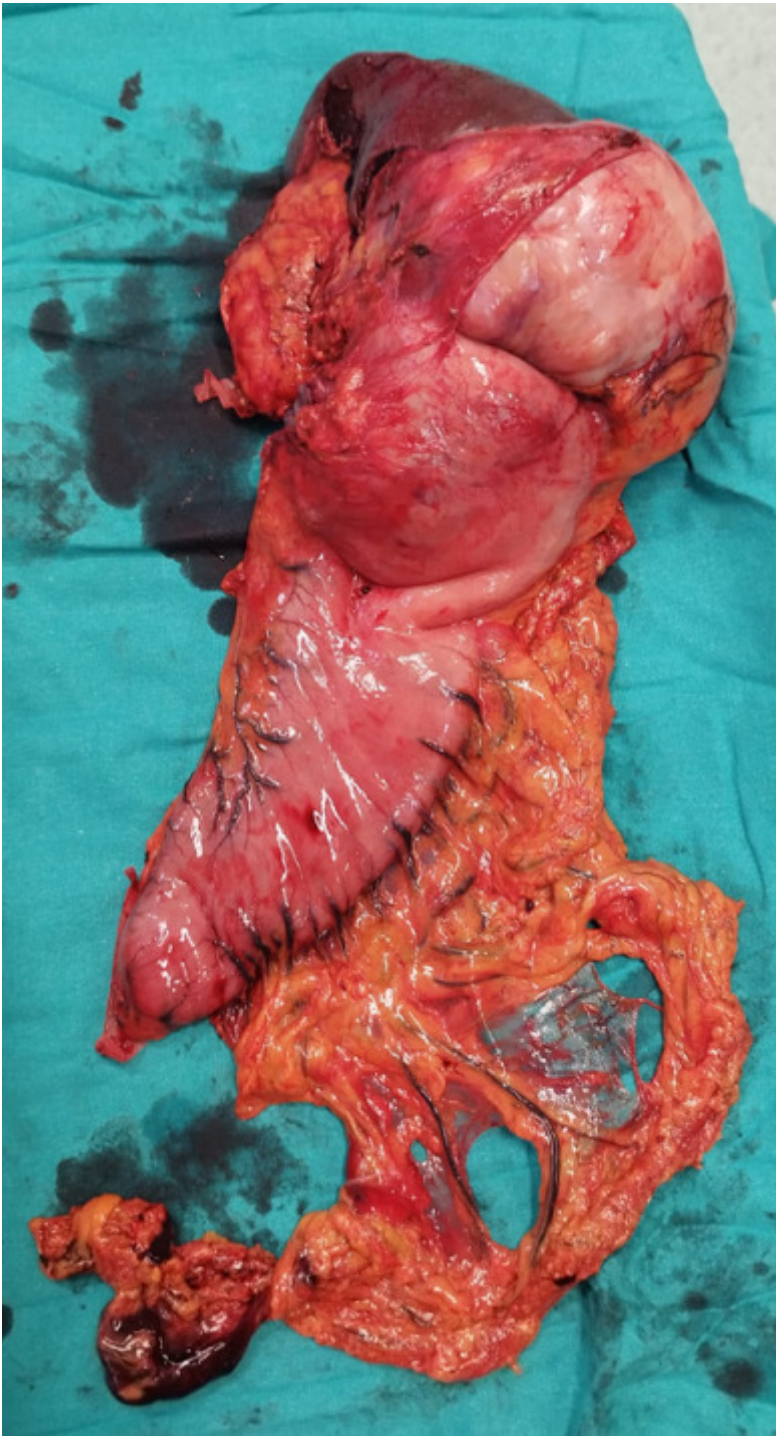
Muñoz Martín, María; Manzanedo Romero, Israel; Medina García, Manuel; Haro Preston, Pablo; Fernández Briones, Paula; Valles Molto, Mar; Rodríguez Blázquez, Natalia; Pereira Pérez, Fernando

Hospital Universitario de Fuenlabrada, Fuenlabrada.

Resumen

Introducción: El liposarcoma es uno de los sarcomas de tejido blando más frecuentes (15-20% de todos los sarcomas). Suele afectar a las extremidades, el retroperitoneo y el tronco. Rara vez afecta a las vísceras. Se suele diagnosticar entre los 50 y los 65 años. En concreto el liposarcoma gástrico es una entidad muy rara. Se han publicado menos de 50 casos en la literatura. Suele tener un crecimiento lento y expansivo, no infiltrativo, por lo que ocasiona síntomas cuando alcanza un gran tamaño. La mayoría se localizan en el antro (75%), originándose a nivel de la submucosa. Algunos pacientes tienen una historia familiar positiva para cualquier tumor de tejidos blandos, lo que sugiere que los factores genéticos pueden desempeñar un papel en el origen de estos. No existe un tratamiento estándar, pero parece que la cirugía es el tratamiento fundamental.

Caso clínico: Varón de 75 años, con antecedentes de hipertensión y una fibrilación auricular anticoagulada, ingresó para estudio tras clínica de mareo, anemia y hipotensión. Se le realizó un TAC donde se evidenció una masa gástrica grande de 12cm en fundus, de localización submucosa, con crecimiento exofítico diagnosticado como posible tumor de estroma gastrointestinal (GIST) como primera posibilidad. No se observaban ganglios locales aumentados de tamaño ni metástasis a distancia. Se realizó una endoscopia digestiva alta donde se observó una gran masa de la que se tomaron biopsias con diagnóstico anatomopatológico de liposarcoma desdiferenciado. El paciente es dado de alta en espera de tratamiento definitivo. Se decide en comité multidisciplinar intervención quirúrgica, aunque antes de ser programado el paciente presenta una hemorragia digestiva con un *shock* hipovolémico por lo que es intervenido de forma urgente. En la cirugía se evidenció una gran masa tumoral en fundus gástrico, exofítica que afectaba al hilio esplénico y a la cola del páncreas por lo que se realizó una gastrectomía total con esplenopancreatectomía distal en bloque y reconstrucción del tránsito con anastomosis esófago-yeyunal en Y de Roux. Buena evolución posoperatoria y dado de alta al 14.º día posoperatorio. En la anatomía patológica se evidenció un liposarcoma desdiferenciado con desdiferenciación de alto grado, de 16cm siendo un pT4L0V0R0. En revisión posoperatoria a los 12 meses de la cirugía se encuentra clínicamente bien aunque se ha objetivado una recidiva local con aparición de masas en lecho quirúrgico en un TAC de control. El paciente va a entrar en un ensayo clínico con quimioterapia ya que se ha desestimado el rescate quirúrgico.



Discusión: El liposarcoma es el tumor más frecuente entre los sarcomas. La mortalidad asciende hasta el 80% en los localizados en vísceras. Es el resultado de la proliferación de células mesenquimales indiferenciadas y lipoblastos. Los síntomas son inespecíficos por lo que es difícil hacer un diagnóstico precoz. Para su diagnóstico es necesario un examen anatomopatológico. Hasta la fecha hay aproximadamente 40 casos publicados y de estos 3 que sean del subtipo desdiferenciado. La resección quirúrgica amplia y en bloque es el único tratamiento curativo pudiéndose valorar tratamientos adyuvantes posteriores en caso de márgenes afectos.