



Cirugía Española



www.elsevier.es/cirugia

P-710 - INSUFICIENCIA RESPIRATORIA SECUNDARIA A TUMOR RETROPERITONEAL GIGANTE

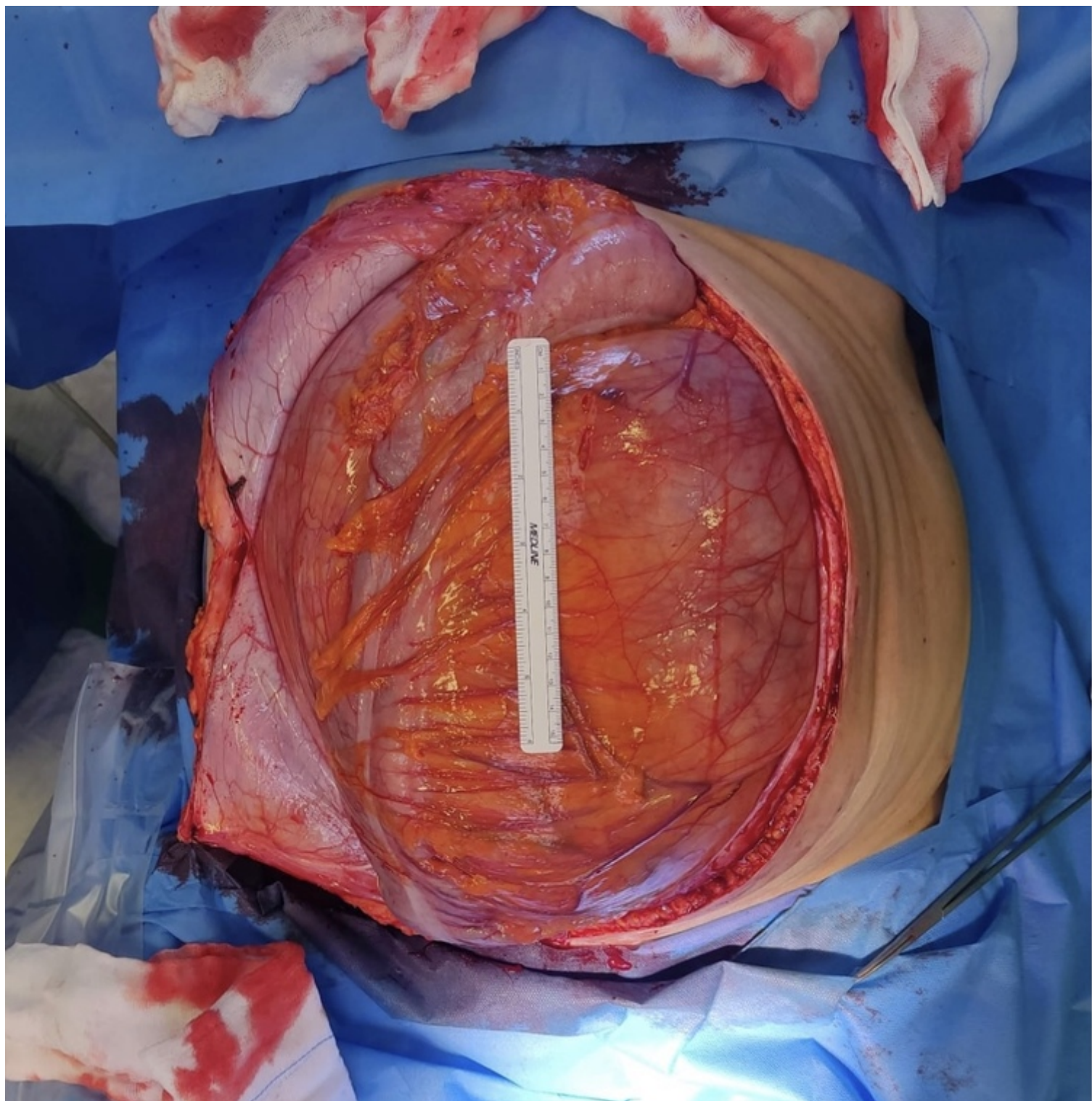
Gómez Pérez, Beatriz¹; Gil Vázquez, Pedro José²; Ferreras Martínez, David²; Gómez Ruiz, Álvaro Jesús¹; Martínez Serrano, Mari Ángeles²; Fernández Hernández, Juan Ángel¹; Tomas Gómez, Andrés Javier²; González Martínez, Pedro¹

¹Hospital Los Arcos, Santiago de la Ribera; ²Hospital de Torrevieja, Torrevieja.

Resumen

Introducción: El liposarcoma es un tumor maligno de origen mesodérmico derivado del tejido adiposo y el más frecuente de los sarcomas de partes blandas de localización retroperitoneal. A pesar de su lento crecimiento, pueden alcanzar tamaños enormes, siendo el síntoma más frecuente el aumento del perímetro abdominal y los síntomas derivados de su gran tamaño, pudiendo llegar a generar problemas respiratorios importantes.

Caso clínico: Mujer de 60 años, sin antecedentes de interés, que acude a urgencias por insuficiencia respiratoria progresiva. Refería historia de meses de evolución de astenia, pérdida de peso y cansancio, junto a aumento del perímetro abdominal. A la exploración destacaba un abdomen a tensión con sensación de masa. Se realizó una analítica en la que presentaba una discreta leucocitosis y elevación de PCR, junto a un TAC, en el que se apreciaba una tumoración de más de 30 × 20 cm que ocupaba la totalidad de la cavidad abdominal, y que parecía depender de la celda retroperitoneal derecha. La paciente ingresó para estudio (BAG) pero ante la clínica de insuficiencia respiratoria que presentaba se decidió programar la cirugía lo antes posible y realizar una resección compartimental ante la sospecha de un liposarcoma de origen retroperitoneal. En las 48 h siguientes se intervino, realizándose resección compartimental de la masa incluyendo riñón y colon derecho, siendo alta 4 días después. El resultado de la AP fue de liposarcoma mixoide de grado 2 de la FNCLCC y actualmente se encuentra libre de enfermedad.



Discusión: Los tumores retroperitoneales son un grupo heterogéneo y poco frecuente de neoplasias, con más de 100 subtipos histológicos en su mayoría de origen mesodérmico. Se caracterizan por ser tumores hipovascularizados de gran tamaño, con densidad grasa. Son tumores que se diagnostican en la edad adulta, no hay diferencias raciales y es algo más predominante en los hombres. Entre los sarcomas de partes blandas, el liposarcoma representa un 7-28% y, aunque globalmente solo supone el 0,1% de todas las neoplasias del organismo, es considerado el tumor retroperitoneal más frecuente. Es fundamental un estudio preoperatorio detallado, con una BAG previa a la cirugía para su filiación y planificación quirúrgica, ya que, aunque raros, existen casos de lipomas gigantes en la misma localización. En nuestro caso, sin embargo, dada la importante repercusión clínica que presentaba la paciente, decidimos obviar la BAG y realizar una resección semiurgente tratándolo con los mismos principios que la cirugía oncológica de este tipo de tumores requiere, ya que la recidiva local es la norma si no están bien encapsulados o no son resecados totalmente.