



Cirugía Española



www.elsevier.es/cirugia

P-666 - MANEJO DE LA TROMBOSIS VENOSA MESENTÉRICA AGUDA. A PROPÓSITO DE UN CASO

Raposo Puglia, Daniel; Escalera Pérez, Raquel; García Aguilar, Natalia; Gavilán Parras, Julio; Medina Achirica, Carlos

Hospital del S.A.S. de Jerez de la Frontera, Jerez de la Frontera.

Resumen

Introducción: La trombosis venosa mesentérica (TVM) es el resultado de un estancamiento del flujo sanguíneo asociado a una lesión vascular e hipercoagulabilidad. A medida que el flujo se estanca, se produce un aumento de la presión venosa, con salida de líquido a los tejidos (edema de pared), hipovolemia relativa e hipotensión sistémica. Como consecuencia, el flujo arterial también se reduce, exacerbando la isquemia. La TVM es una entidad multifactorial. Trombofilias hereditarias, adquiridas y estados de hipercoagulabilidad sistémicos. Procesos inflamatorios (pancreatitis, diverticulitis, EII, etc.) y traumatismos. La trombosis de la vena mesentérica casi siempre afecta al intestino delgado distal (drenaje venoso mesentérico superior) y rara vez afecta al colon (drenaje venoso mesentérico inferior; circulación colateral). En frecuencia íleon (64-83%) > yeyuno (50-81%) > colon (14%) > duodeno (4-8%). La edad promedio es entre los 45 y 60 años. Ligero predominio en varones. El diagnóstico es de sospecha asociado a la realización de prueba de imagen e identificación del estado de hipercoagulabilidad de base. Manejo médico. Anticoagulación. Seguimiento estrecho. Cirugía urgente. Papel de la trombectomía en centros con experiencia.

Caso clínico: Paciente de 35 años con AP de trombosis de los senos cavernosos en el puerperio y dislipemia. Acude a urgencias por cuadro de epigastralgia de 5 días de evolución y febrícula asociada. Paciente a mi exploración eupneica en reposo y afectada por el dolor. Tendencia a la hipertensión. 101 lpm. Abdomen con dolor y peritonismo generalizado. Analíticamente destacaba: 17.770 leucos con neutrofilia, ácido láctico 7, Hb 12,3 g/dl, INR 1,19, TP 76%. TAC de abdomen (fig. 1): Trombosis de la vena porta principal, vena porta izquierda y vena mesentérica superior. Segmento de yeyuno medio/distal con engrosamiento mural llamativo, hipodensidad, pero con luz conservada. Marcados cambios edematosos de la grasa mesentérica y líquido libre así como edema de raíz mesentérica. Finalmente se decide intervención quirúrgica urgente (fig. 2): Laparoscopia exploradora (se evidencia isquemia establecida). Conversión. Resección yeyunal + anastomosis latero-lateral mecánica. La paciente presentó un posoperatorio favorable, instaurando anticoagulación a dosis terapéuticas en las primeras 24h. Alta a los 3 días. Se realizó estudio genético de trombofilia sin hallazgos.

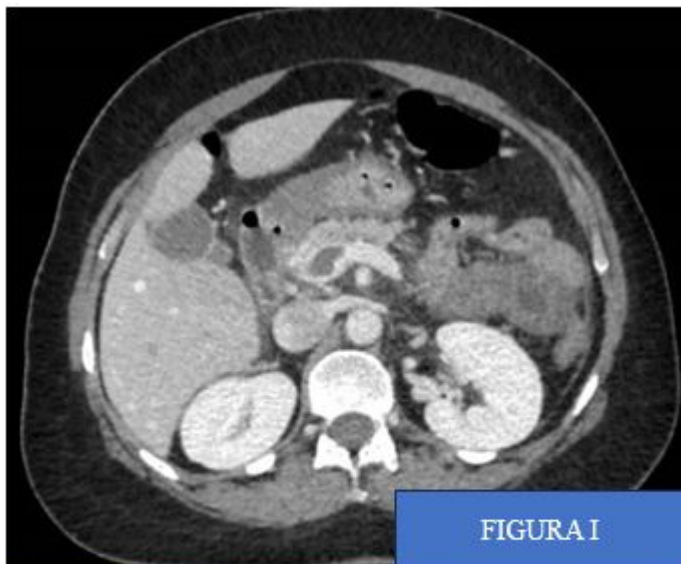


FIGURA I

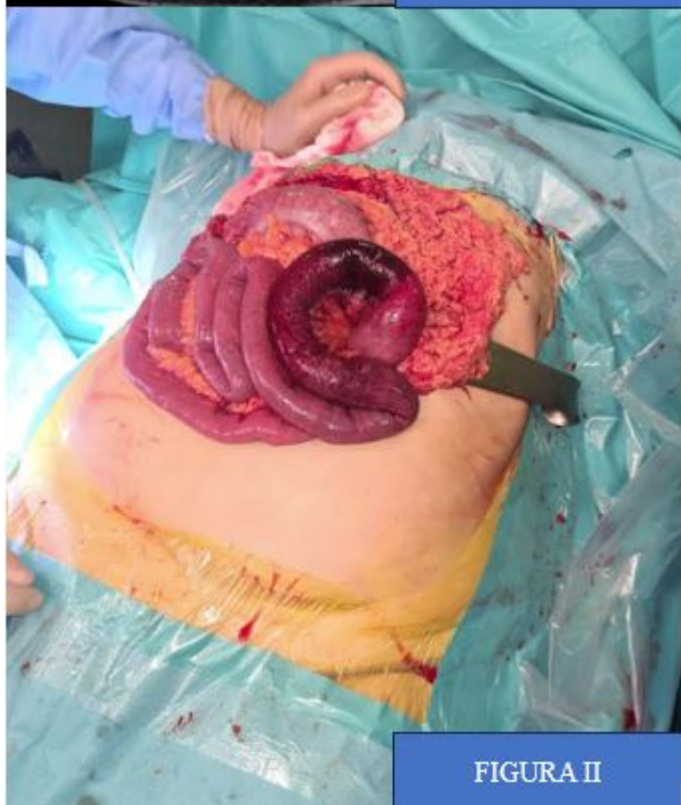

FIGURA II

Discusión: Cirugía no diferible ante signos de isquemia establecida. Mejor pronóstico que otras formas de isquemia mesentérica aguda. Abordaje del estado de hipercoagulabilidad de base.