




Cirugía Española



www.elsevier.es/cirugia

P-615 - APENDICITIS AGUDA COMPLICADA COMO DEBUT DE TUBERCULOSIS ABDOMINAL

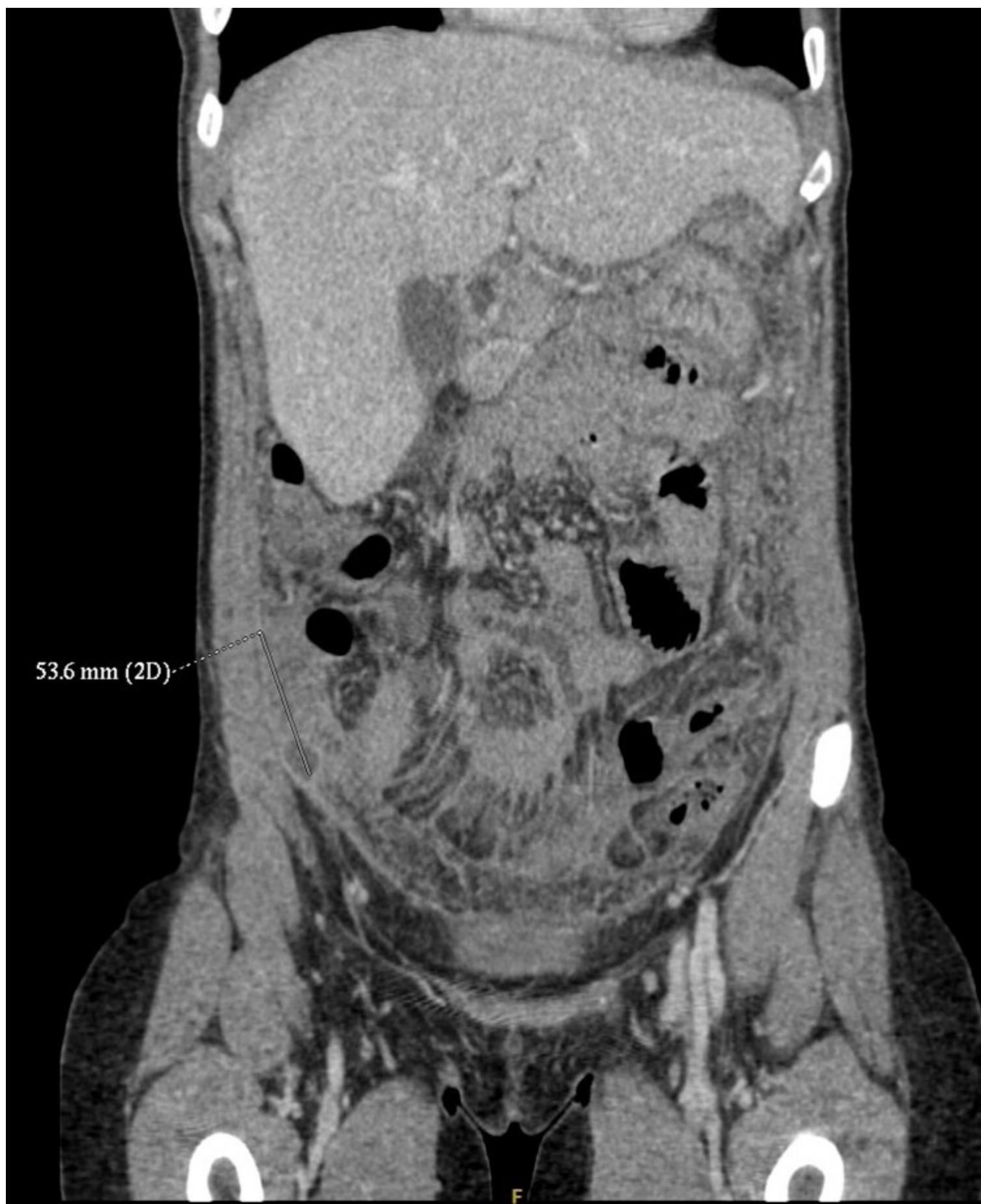Lillo Martínez, Paula; Serrano Miralles, Rocío; Torrebella Bonnin, Paula; Pérez Calvo, Javier; Carbonell Aliaga, Mari Pau; Gifre Casadevall, Eduard

Fundación Hospital Manacor, Manacor.

Resumen

Introducción: La tuberculosis abdominal está causada por la infección de *Mycobacterium tuberculosis*. Puede afectar a nivel linfático, peritoneal, gastrointestinal y/o visceral, por lo que su expresión clínica es inespecífica. La baja incidencia en nuestro medio no nos evita encontrarla en nuestra práctica clínica, lo que con lleva una alta tasa de error diagnóstico, que asociado a una alta morbilidad sin un tratamiento adecuado hace que sea importante sospecharla clínicamente para dirigir correctamente las pruebas complementarias e iniciar el tratamiento precozmente. La cirugía presenta un papel fundamental en su diagnóstico, así como en la resolución de complicaciones agudas.

Caso clínico: Mujer marroquí de 36 años, sin antecedentes de interés, que presentaba dolor hipogástrico y astenia de una semana de evolución, con signos de irritación peritoneal generalizada a la exploración. TAC abdominal con abscesificación del apéndice cecal, líquido libre y realce del peritoneo sospechoso de peritonitis. Con sospecha diagnóstica de apendicitis aguda complicada se realizó una laparoscopia exploradora hallándose diseminación miliar en todos los cuadrantes. Ante la alta sospecha de TBC intestinal vs. carcinomatosis peritoneal se decide toma de biopsias y actitud conservadora. AP: inflamación granulomatosa necrotizante compatible con tuberculosis. Cultivos microbiológicos negativos. El resultado definitivo con PCR positiva no se obtuvo hasta dos meses después de la primera intervención. Recibió tratamiento antituberculoso durante 6 meses, con mejoría clínica. Actualmente libre de enfermedad.



Discusión: La tuberculosis intestinal es una entidad poco frecuente que debemos tener presente en el diagnóstico diferencial, ya que la sospecha clínica precoz condicionará el abordaje diagnóstico, manejo terapéutico y su pronóstico. La actitud quirúrgica, aunque debe ser conservadora, presenta un papel clave en el diagnóstico definitivo a través de laparoscopia exploradora y la toma de biopsias.