




# Cirugía Española



[www.elsevier.es/cirugia](http://www.elsevier.es/cirugia)

## P-037 - FISTULOCLISIS COMO NUTRICIÓN ENTERAL PUENTE A LA CIRUGÍA EN UNA PACIENTE CON UNA FÍSTULA ENTEROCUTÁNEA ALTA

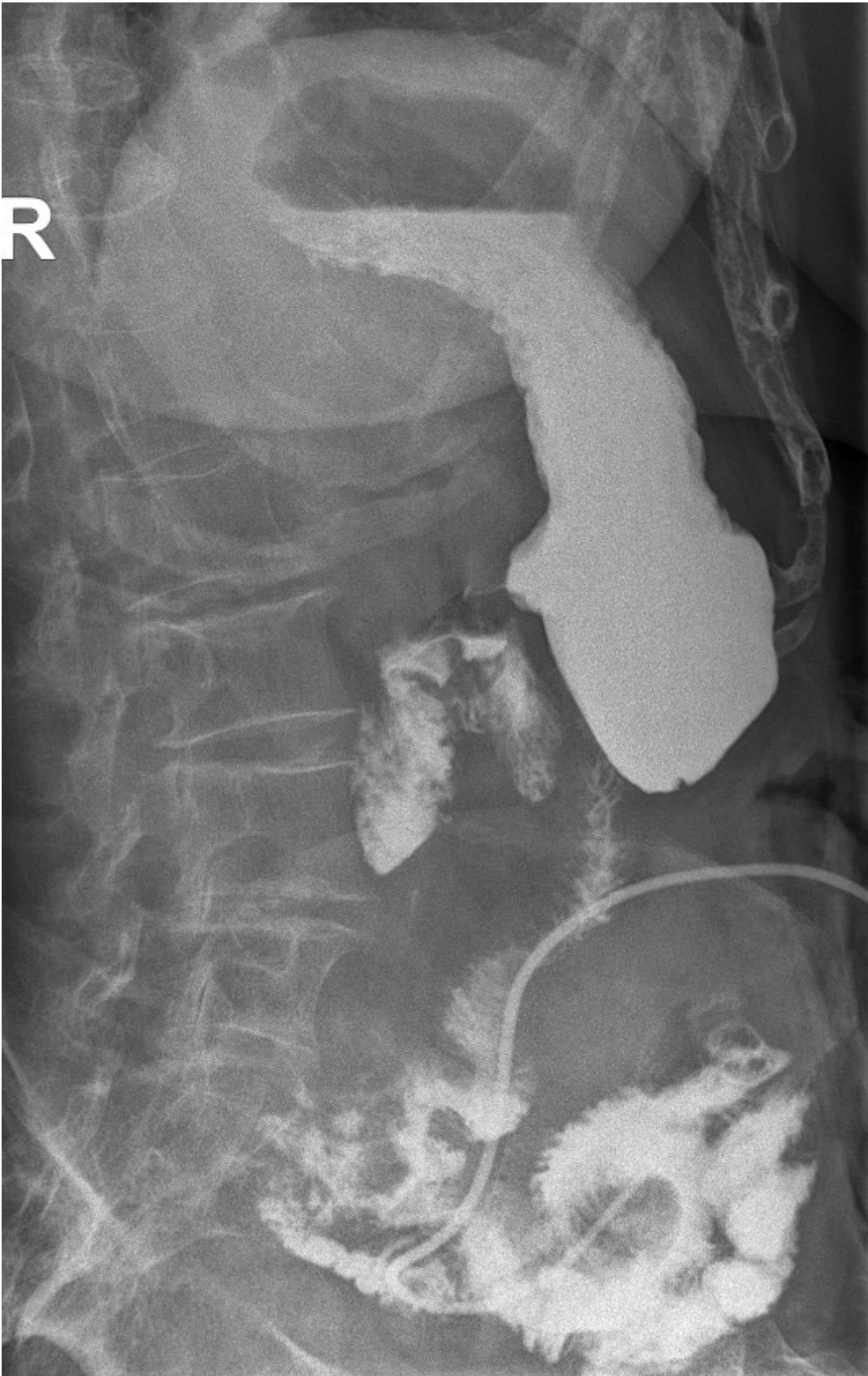Jódar Salcedo, Cristina Rosel; Lavado Andújar, María Inmaculada; Carmona Agúndez, María; Labrador Alzás, Carolina; López Fernández, Concepción; Valle Rodas, María Elisa; Gallarín Salamanca, Isabel María; Rodríguez Jiménez, José Luis

Hospital Universitario Infanta Cristina, Badajoz.

### Resumen

**Introducción:** La fistulocclisis es una técnica que consiste en la utilización de una fístula entérica como vía de administración nutricional. Este procedimiento es una alternativa al manejo de los pacientes con fallo intestinal que reciben soporte nutricional por vía parenteral. La ventaja de esta técnica nutricional es poder utilizar la propia fístula entérica para el acceso enteral, siendo esta la vía más fisiológica, mediante la colocación de una sonda a través del extremo distal de la fístula, permitiendo así proporcionar un soporte nutricional mixto y mayores beneficios en pacientes desnutridos en espera de la reconstrucción del tracto intestinal que puede llevar aproximadamente 6 meses o más.

**Caso clínico:** Presentamos el caso de una paciente mujer de 78 años con antecedentes de enteritis rádica y dispepsia funcional tras haberse intervenido hace 16 años de un adenocarcinoma de recto realizándose resección anterior baja y anastomosis con posterior tratamiento quimiorradioterápico adyuvante. Durante uno de los ingresos por cuadros suboclusivos, la paciente requiere intervención quirúrgica urgente resecándose un conglomerado de asas isquémicas adheridas entre sí en la pelvis, con anastomosis. La paciente presenta un posoperatorio tórpido con múltiples reintervenciones por perforaciones yeyunales que finalmente termina en una fístula enteroatmosférica alta, a unos 50cm del ángulo de Treitz, con un ingreso prolongado de 3 meses. Precisó múltiples cambios de terapia de presión negativa hasta que se consiguió aislar la fístula enteroatmosférica en fístula enterocutánea. Al tratarse de una fístula de alto débito, la paciente recibió nutrición parenteral y comenzó con fistulocclisis en seguimiento por Nutrición y Endocrinología, realizándose infusiones de nutrición enteral así como del débito biliar de la fístula por el asa eferente. Comprobada la tolerancia de la misma y el tránsito restablecido, se le administró la nutrición enteral personalizada por fistulocclisis, inicialmente en infusión continua con bomba hasta la tolerancia de bolos de cara al alta. Se decide alta hospitalaria con bolos de nutrición enteral por fistulocclisis y nutrición parenteral nocturna por *port-a-cath* central pendiente de reingreso para cirugía de restablecimiento del tránsito y exéresis de la fístula. Finalmente, la paciente es intervenida a los 8 meses del comienzo del cuadro, extirpándose con éxito la fístula enterocutánea con el tejido fibrótico en huso, así como otra fístula entero-enterica y confección de colostomía terminal izquierda por la presencia de una fístula rectovaginal. La paciente evoluciona lenta pero favorablemente en el posoperatorio, con tolerancia progresiva a la dieta y colostomía funcionante al 16.º día posoperatorio.



**Discusión:** La nutrición enteral a través de fistuloclisís mejora la función de la barrera intestinal, reduce la tasa de infección intrahospitalaria, mejora la función inmunológica, evita la atrofia de la mucosa intestinal en los pacientes críticos y es por ello que tan pronto podamos localizar un acceso enteral deberemos aprovechar esta vía para que los pacientes puedan experimentar estos beneficios, independientemente del aporte calórico administrado. La fistuloclisís es un método seguro que optimiza las condiciones clínicas, nutricionales e inmunológicas de los pacientes con fístulas enteroatmosféricas, aumentando las posibilidades de éxito del procedimiento reconstructivo posterior.