



Cirugía Española



www.elsevier.es/cirugia

P-556 - DIAGNÓSTICO DUAL SIMULTÁNEO: METÁSTASIS MAMARIA DE TUMOR CARCINOIDE INTESTINAL Y CARCINOMA DUCTAL INFILTRANTE

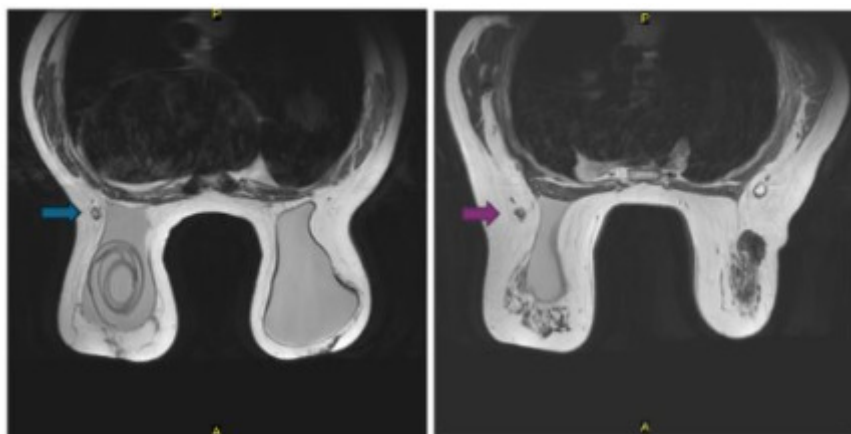
Gil Alfosea, Claudia; Buch Villa, Elvira; Muñoz Sornosa, Ernesto; Adrianzen Vargas, Marcos; López Flor, Vicente

Hospital Clínico Universitario, Valencia.

Resumen

Introducción: Las metástasis mamarias representan menos del 2% de los tumores de mama. Siendo la metástasis mamaria de los tumores carcinoides un fenómeno muy raro. Es mandatorio un correcto diagnóstico diferencial entre las metástasis y un tumor primario mamario por las implicaciones terapéuticas y pronósticas asociadas que ello implica.

Caso clínico: Mujer de 67 años con antecedente de implantes protésicos mamarios y tumor carcinoide intestinal que debuta en 1998 con invaginación intestinal, precisando resección y anastomosis. Presenta estabilidad clínica pese a no haber recibido tratamiento farmacológico, hasta 2019 donde en una tomografía de control, se objetiva masa mesentérica compatible con tumor carcinoide ya conocido, carcinomatosis, metástasis pancreática y metástasis ovárica. Habiendo elevado en la analítica sanguínea la cromogranina A (244 ng/mL) y el ácido 5-hidroxi-inolacético en orina. Momento en el que se inicia tratamiento con lanreotida (30 mg/12 h). Sin evidenciar progresión de la enfermedad hasta 2024 cuando la paciente comienza a presentar *rash* eritematoso, asociando prurito. Se solicita tomografía de control evidenciando aumento del tamaño de las lesiones metastásicas. Se suspende tratamiento farmacológico y se solicita PET-galio, que objetiva, además, de las lesiones ya conocidas, una lesión en mama derecha y un nódulo pulmonar, ambos expresan somatostatina. Se completa el estudio con una ecografía y resonancia magnética mamaria que evidencia dos lesiones una en cuadrante supero externo (CSE) y otra en línea intercuadrántica externa (LICE) ambas en la mama derecha, ambas quedan categorizadas como BIRRADs 5. Se toman biopsias de ambas lesiones, arrojando el estudio histopatológico un resultado de Carcinoma infiltrante sin tipo especial para la lesión en el CSE (T1 N0 M0) e infiltración/metástasis por tumor neuroendocrino de origen intestinal para la lesión ubicada en LICE.



Discusión: Los tumores carcinoides metastásicos en la mama pueden presentar positividad para los receptores de estrógenos (RE), lo que dificulta el diagnóstico diferencial. El análisis inmunohistoquímico es sumamente útil para reconocer con precisión la naturaleza neuroendocrina de estos tumores. Entre los marcadores útiles se encuentra la sinaptofisina, la cromogranina A y B, y la enolasa neuronal específica (NSE). El diagnóstico diferencial entre metástasis mamaria de tumores carcinoides y tumores mamarios primarios es crucial, ya que su tratamiento es distinto. Habiendo revisado la literatura disponible, aunque hace años se abogaba por una cirugía más agresiva, como la mastectomía, para tratar la metástasis de tumores carcinoides, hoy la evidencia tiende a una cirugía más conservadora, siendo suficiente con una tumorectomía para la exéresis de la lesión. En este caso, aunque el pronóstico viene determinado por las metástasis a otros niveles, para el tratamiento de la mama podríamos optar por dos tumorectomías, precisando después radioterapia, como tratamiento adyuvante al tumor primario de mama, o podríamos optar por una mastectomía, que, si bien es una cirugía más agresiva, en esta paciente evitaría la necesidad de tratamientos coadyuvantes.