



Cirugía Española



www.elsevier.es/cirugia

P-502 - IMPLANTE PERITONEAL EN SACO HERNIARIO SIMULANDO HERNIA INGUINAL DERECHA INCARCERADA EN PACIENTE CON ADENOCARCINOMA DE SIGMA ESTENOSANTE ESTADIO IV. A PROPÓSITO DE UN CASO

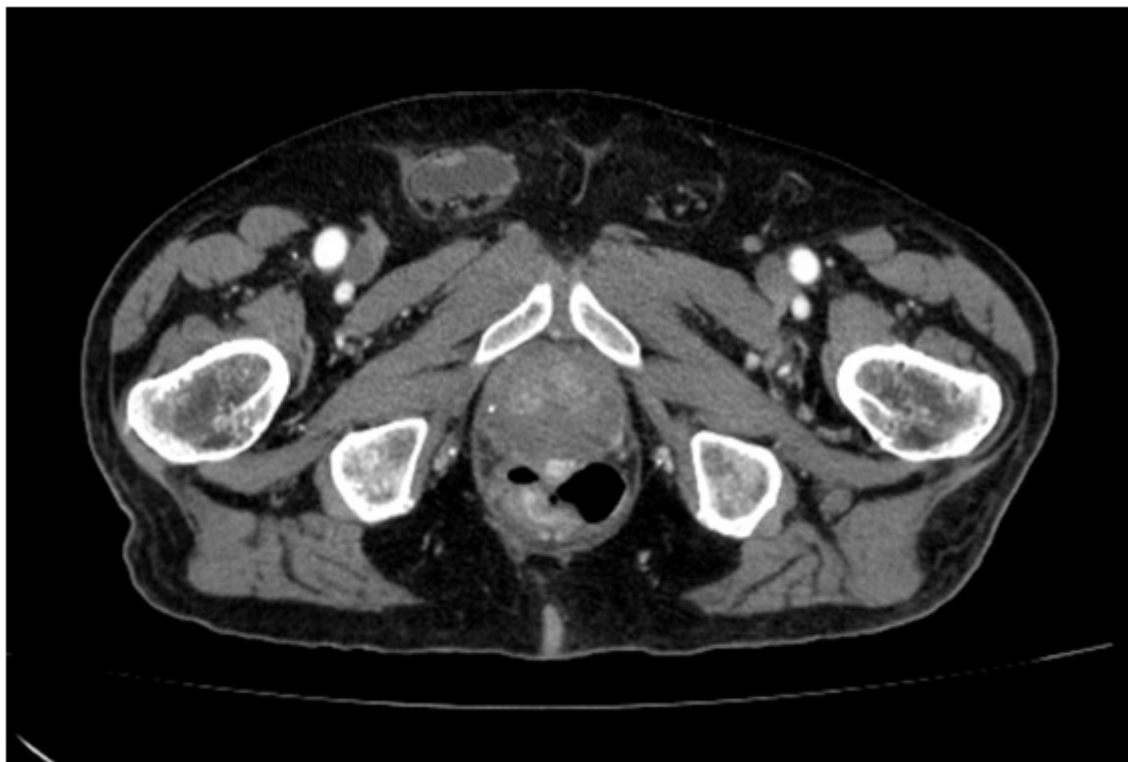
García Domínguez, Antonio; Ramos Bonilla, Antonio; González López, María Teresa; Álvarez Cuiñas, Ana; Cancelas Felgueras, María Dolores; Castro Lara, Ricardo Jesús; Mañaricua Arnaiz, Asier; Martín Ramiro, Javier

Hospital Universitario Severo Ochoa, Leganés.

Resumen

Introducción: Se presenta el caso de un paciente varón de 77 años con adenocarcinoma de sigma estenosante estadio IV con presencia de un implante peritoneal en saco herniario, simulando hernia inguinal derecha incarcerada.

Caso clínico: Paciente varón de 77 años sin alergias medicamentosas conocidas, con antecedentes de HTA, síndrome prostático con PSA alto, síndrome de Dupuytren en mano derecha e intervenido de carcinoma basocelular en la espalda. El paciente acude a Consultas Externas derivado desde su MAP por pérdida de unos 13 kg de peso en los últimos 5 meses, así como presencia de adenopatía supraclavicular izquierda. En tacto rectal, próstata aumentada de tamaño y consistencia a expensas del lóbulo derecho. Ante la sospecha de síndrome constitucional y ganglio de Virchow, se solicita biopsia prostática y *body*-TC, evidenciándose adenocarcinoma de próstata Gleason 6 (3+3), así como neoformación en sigma con adenopatías patológicas en región de vasos ilíacos derechos y retroperitoneales, así como presencia de metástasis pulmonares bilaterales y conglomerado adenopático supraclavicular izquierdo. Se completa el estudio con colonoscopia, confirmando la neoformación de sigma de carácter estenosante con anatomía patológica de adenocarcinoma colorrectal, así como biopsia de conglomerado adenopático supraclavicular izquierdo informada como adenocarcinoma de origen intestinal. Se comenta en comité de tumores y se decide colocación de endoprótesis de colon e inicio de quimioterapia con esquema FOLFOX + panitumumab. El paciente acude a Urgencias por dolor inguinal derecho asociando tumoración a dicho nivel de dos días de evolución, sin alteraciones en el hábito intestinal. En la exploración física, se palpa aumento de tamaño en región inguinal derecha de consistencia aumentada, parcialmente móvil, dolorosa a la palpación, con cambios tróficos en la piel, sin poder descartar hernia incarcerada. Se solicita analítica en la que se evidencia elevación de reactantes de fase aguda, motivo por el cual se solicita TAC Abdominal en el que se evidencia colección de paredes definidas en canal inguinal derecho, asociando engrosamiento de la fascia y marcada trabeculación de la grasa subcutánea adyacente, lo que podría estar en relación con implante tumoral abscesificado. Se decide manejo conservador con antibioterapia oral en domicilio (amoxicilina-clavulánico) y revisión en Consultas Externas en dos semanas. En la revisión en Consultas Externas, el paciente refiere mejoría clínica significativa tras la antibioterapia, por lo que es dado de alta sin complicaciones posteriores.



Discusión: El cáncer colorrectal estadio IV presenta mal pronóstico, siendo la mediana de supervivencia de uno a tres años, en función de la extensión de la enfermedad, biología tumoral, edad y comorbilidades del paciente. La presencia de implantes peritoneales en un saco herniario es inusual. Sin embargo, hay que tenerlo en cuenta en el diagnóstico diferencial de una hernia inguinal incarcerada, siendo la TAC Abdominal una buena prueba de imagen para la aproximación diagnóstica en este tipo de pacientes. En caso de presentar complicaciones como la sobreinfección, el manejo conservador con antibioterapia puede ser una alternativa en el tratamiento. En caso de no resolución, se debe valorar el tratamiento quirúrgico para permitir que el paciente pueda continuar con su esquema de quimioterapia.