



Cirugía Española



www.elsevier.es/cirugia

P-495 - HERNIA DIAFRAGMÁTICA E INTERCOSTAL GIGANTE. TRATAMIENTO MULTIDISCIPLINAR

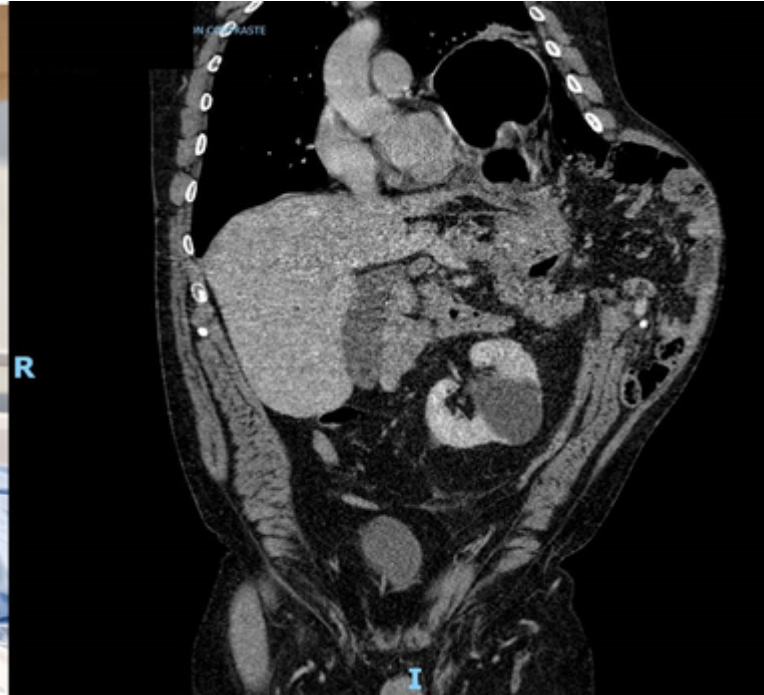
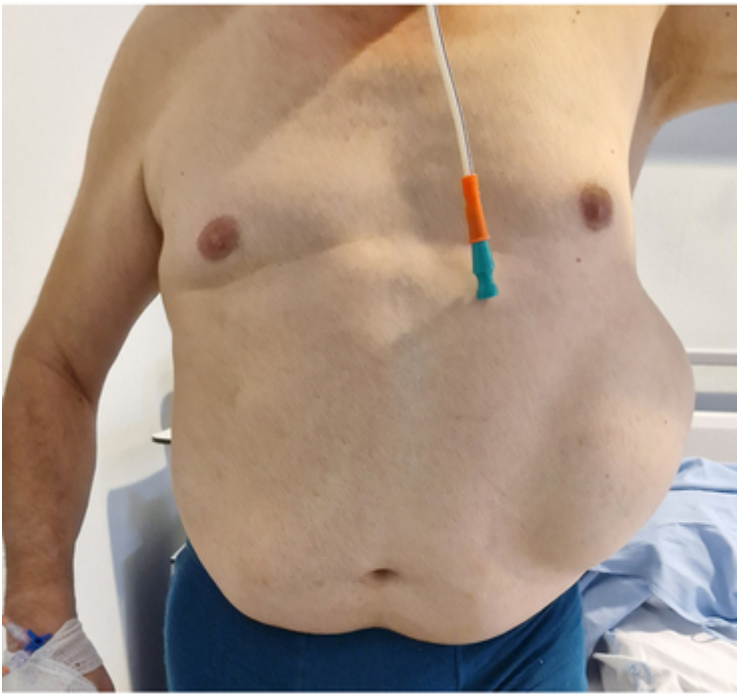Serrano González, Javier¹; Gutiérrez Samaniego, María¹; Gámez García, Pablo¹; Hermoso Alarza, Fátima¹; Díaz Pérez, David¹; Granizo Salazar, Mónica Gabriela¹; Hamdan Carnerero, Carolina²; Galindo Jara, Pablo¹

¹Hospital Universitario de Torrejón, Torrejón de Ardoz; ²Hospital Ramón y Cajal, Madrid.

Resumen

Introducción: Presentamos el caso de un paciente con una hernia diafragmática e intercostal gigantes y su manejo por parte de los servicios de Cirugía General y Cirugía Torácica.

Caso clínico: Paciente de 58 años, con antecedentes personales de DMID, HTA, DL, EPOC grave con O2 domiciliario, bebedor habitual y fumador activo. Derivado a consultas de Cirugía General por dolor torácico y bulto en flanco izquierdo tras un episodio de tos intensa en su domicilio, con diagnóstico inicial de hematoma. El TC toracoabdominopélvico se informa como “hernia en pared toracoabdominal, con defecto de 7,8 × 8,5 cm y saco herniario de 17 × 8,2 × 17 cm (AP × T × CC), contenido por el músculo oblicuo externo, identificando en su interior asas de intestino delgado, grasa peritoneal y un segmento largo del colon izquierdo. Hernia diafragmática anterior con defecto de 4,6 × 5 cm. El saco herniario contiene grasa peritoneal, asas de intestino delgado y la flexura esplénica del colon. Atelectasia pasiva prácticamente completa del LII y leve/moderada cuantía de derrame pleural izquierdo. Fracturas de 5 arcos costales izquierdos”. Se valora el caso junto con Cirugía Torácica y se decide corrección quirúrgica de ambos defectos. Se proponen medidas de preacondicionamiento quirúrgico (cese del hábito tabáquico, pérdida de peso, fisioterapia respiratoria...), con poca adhesión. Ante la dificultad respiratoria y cuadro de intolerancia a dieta vía oral por estómago contenido en la hernia, se decide intervención. Se realiza abordaje mixto mediante laparoscopia y toracoscopia. Tiempo laparoscópico + VATS. Hallazgos: hernia diafragmática izquierda con anillo de 6 cm + hernia intercostal con diámetro mayor de 17 cm. Herniación a tórax y a hernia intercostal de colon derecho, transverso y ángulo esplénico, estómago, epiplón y asas de intestino delgado. Técnica: reducción parcial de hernia vía laparoscópica. VATS con trócares a través de hernia intercostal para completar reducción de vísceras a cavidad abdominal. Frenorrafia con sutura barbada irreabsorbible 3/0. Malla dual de polipropileno intraabdominal sobre frenorrafia. Toracotomía izquierda. Aproximación de plano costal con puntos en equis de polipropileno 1. Reparación de hernia de pared torácica con malla de Gore sobre plano costal fijada con puntos sueltos de polipropileno 1. Tubo de drenaje endotorácico. El posoperatorio cursa sin incidencias. En la revisión a los 3 meses de la intervención, el paciente ha mejorado respiratoriamente, tolera dieta sólida y no hay datos de recidiva en el TC de control.



Discusión: Las hernias diafragmáticas pueden ser congénitas o adquiridas. Dentro de las adquiridas, la causa más frecuente es la traumática, existiendo casos descritos en la literatura como secundarias a ataques fuertes de tos. La principal clínica es la insuficiencia respiratoria restrictiva por ocupación del tórax por vísceras abdominales. El tratamiento es quirúrgico, con frenorrafia y refuerzo con malla según el tamaño del defecto. Las hernias intercostales suponen un reto técnico, sobre todo las de gran tamaño. Se producen por la protrusión del saco herniario diafragmático sobre la pared torácica. Los resultados de la hernioplastia son mejores que cuando no se utiliza refuerzo protésico. La intervención conjunta con Cirugía Torácica permite un mejor abordaje de un campo poco frecuentado por los cirujanos digestivos.