




Cirugía Española



www.elsevier.es/cirugia

P-433 - EMBARAZO ECTÓPICO NO ROTO EVOLUCIONADO DE 15 SEMANAS EN KRIBI, CAMERÚN

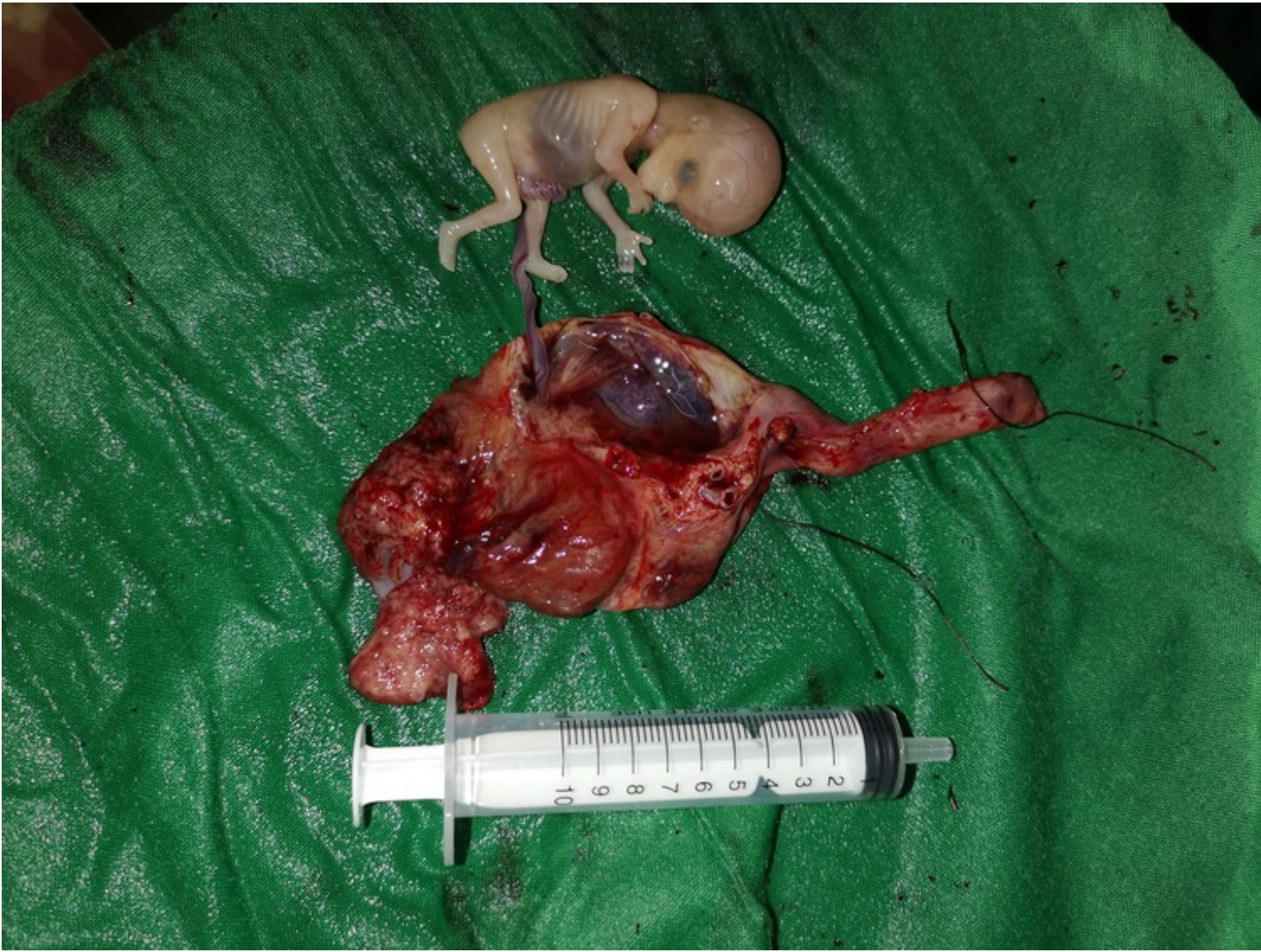Ferrer Castro, María del Carmen¹; Santidrián Zurbano, Marta²; Morales Jiménez, Gonzalo María³; Carbajo Barbosa, Francisco Manuel²; Rejón López, Rafael²; Domínguez Bastante, Mireia²; Lupiani Moreno, Rafael María¹

¹Hospital de Poniente, El Ejido; ²Hospital Universitario Virgen de las Nieves, Granada; ³Hospital Universitario de San Cecilio de Granada, Granada.

Resumen

Introducción: El embarazo ectópico (EE) consiste en la implantación de un blastocisto fuera de la cavidad endometrial, siendo las trompas de Falopio la localización más frecuente (90-95% de los casos). Constituye la primera causa de muerte materna en el primer trimestre, suponiendo en torno al 5-10% de las muertes relacionadas con el embarazo. Son factores de riesgo las cirugías previas abdominopélvicas, alteraciones anatómicas, endometriosis, EE anteriores, DIU, terapias de reproducción asistida y tabaquismo, aunque el 50% de las pacientes con EE no presentan ningún factor conocido. Dentro del protocolo diagnóstico, se suele solicitar ecografía abdominal y vaginal y una cuantificación de B-HCG. La edad gestacional media a la cual se diagnostican los EE está en torno a las 6 semanas, por lo que hay muy pocos casos publicados en la literatura de EE en el segundo trimestre. El caso de gestación más avanzada de feto vivo descrito en la literatura es de 19 semanas. Aquí presentamos el caso atípico de un embarazo extrauterino no roto y con latido fetal de 15 semanas.

Caso clínico: Paciente de 23 años sin antecedentes obstétricos conocidos que acude a urgencias del hospital de Ebomé en Kribi, Camerún. Presenta dolor abdominal de unas 24-48 horas de evolución junto con amenorrea de 15 semanas. Se realizó una ecografía pélvica por parte del médico de urgencias que reveló pequeña cantidad de líquido en pelvis y un EE no roto con latido fetal presente. La analítica reveló Hb 9, leucocitosis 12.500; TA 110/75, FC 102 lpm. Se realizó laparotomía urgente mediante incisión de Pfannestiel y se evidenció hemoperitoneo limitado a Douglas y FID junto con embarazo ectópico no roto en la región infundibular de la trompa derecha. Se realizó salpinguectomía derecha, apreciándose trompa contralateral de aspecto normal. Posoperatorio sin complicaciones, con alta al tercer día posoperatorio.



Discusión: En países en vías de desarrollo se dan una serie de circunstancias que obligan a adaptar los protocolos y recomendaciones internacionales para ajustarlos no solo a los recursos disponibles en los centros hospitalarios, sino también a las posibilidades del paciente. El diagnóstico suele ser más tardío, lo cual implica una mayor tasa de EE roto y de complicaciones derivadas como hemoperitoneo abundante y *shock* hipovolémico. No suele estar disponible la ecografía vaginal ni la cuantificación de bHCG, por lo que se realiza ecografía transabdominal y test cualitativo. En nuestro medio, en el manejo del EE se puede optar bajo ciertas condiciones por actitud expectante o tratamiento médico con metotrexate, así como cirugía con preservación de la trompa en algunos casos. Todas estas opciones precisan un seguimiento más estrecho y cuantificaciones seriadas de bHCG, así como unas circunstancias socioculturales adecuadas que permitan al paciente reconsultar si presenta empeoramiento clínico. Esto condiciona que, en contextos más precarios, el abordaje quirúrgico con salpinguectomía se presente como la opción más segura a largo plazo en la mayoría de los casos. En casos de EE mayor de 5cm, EE roto, sangrado o daño importante de la trompa, se debe realizar siempre salpinguectomía.