



Cirugía Española



www.elsevier.es/cirugia

P-430 - USO DE MEMBRANA DE PLASMA AUTÓLOGO RICO EN FACTORES DE CRECIMIENTO PARA PREVENCIÓN DE DEHISCENCIA ANASTOMÓTICA EN PACIENTE CON ENFERMEDAD DE CROHN

Sagarra Cebolla, Elena; Revuelta Ramírez, Julia; Muros Bayo, José Manuel; de San Pío Carvajal, Eduardo; Garaulet González, Paloma; García Aparicio, Mónica; Fraile Vasallo, Miriam; Ríos Blanco, Raquel

Hospital Universitario Infanta Cristina, Parla.

Resumen

Introducción: La dehiscencia de anastomosis es una de las complicaciones más temidas tras una resección intestinal. La enfermedad inflamatoria intestinal es un factor de riesgo bien establecido en su aparición. Se han utilizado diferentes procedimientos como la epiploplastia y los sellantes de fibrina para reducir su incidencia, sin existir una evidencia clara al respecto. Recientemente se ha evidenciado que los factores de crecimiento tienen un papel fundamental para la correcta cicatrización de los tejidos, pudiendo modular la respuesta inflamatoria de los mismos. Existen estudios experimentales en los que se ha visto que el uso de plasma rico en factores de crecimiento (PRGF) aumenta la neovascularización de los tejidos, su reepitelialización y favorece los depósitos de colágeno.

Caso clínico: Presentamos el caso de una mujer de 39 años con enfermedad de Crohn en tratamiento con adalimumab que acude al Servicio de Urgencias de nuestro centro por un cuadro de dolor abdominal y fiebre. En la exploración física destaca dolor en fosa iliaca derecha donde se palpa un plastrón inflamatorio y en la analítica de sangre destaca leucocitosis con desviación izquierda y elevación de PCR. Se realiza una tomografía axial computarizada (TAC) donde se evidencia una inflamación en el íleon terminal con una colección adyacente de $4,5 \times 4$ cm (fig. 1). Dados los hallazgos y la estabilidad hemodinámica de la paciente, se decide iniciar manejo conservador mediante antibioterapia intravenosa con piperacilina/tazobactam y reposo intestinal. Completadas 2 semanas de antibioterapia, se solicita una TAC de control que evidencia persistencia de la colección con aumento de su tamaño, motivo por el cual se decide programar cirugía semiurgente. En este momento, la paciente tenía anemia con ferropenia, sarcopenia moderada y déficit de ácido fólico. Intraoperatoriamente se aprecia un importante engrosamiento del íleon terminal que afecta hasta la válvula íleocecal. Se realiza una resección íleocecal con reconstrucción del tránsito mediante una anastomosis ileocólica manual de Kono-S. Durante la intervención, se extrajo sangre a la paciente que se centrifugó, obteniendo una facción total de PRGF que, tras activarse con cloruro cálcico, se introdujo en la estufa durante 15 minutos hasta obtener una membrana de PRGF (fig. 2). Esta membrana se sobresuturó a la anastomosis con un monofilamento reabsorbible 3/0 (fig. 3). El posoperatorio de la paciente cursó sin incidencias. Reinició la tolerancia oral pasadas 24 horas de la cirugía. Presentó tránsito intestinal a las 72 horas y fue dada de alta hospitalaria el cuarto día posoperatorio. No se registraron complicaciones en los primeros 30 días posoperatorios. La anatomía patológica informó de una enfermedad de Crohn con actividad inflamatoria transmural moderada-intensa, presencia de fisuras y extensa afectación de íleon, ciego y apéndice cecal.

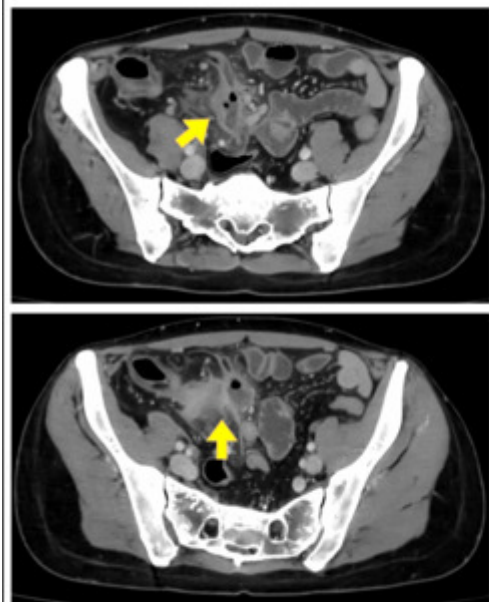


Imagen 1.




Imagen 2.

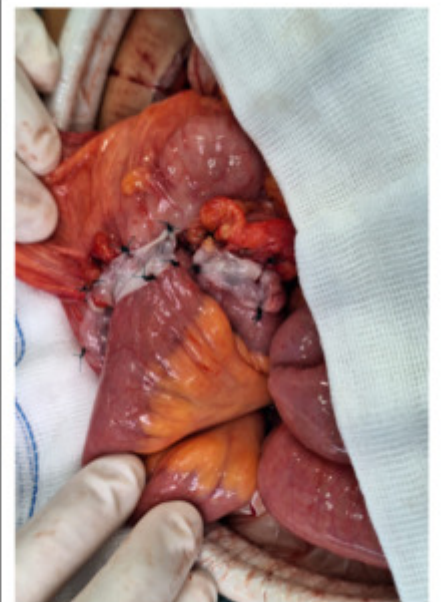


Imagen 3.

Discusión: El desarrollo de técnicas y productos que disminuyan el riesgo de aparición de una dehiscencia de anastomosis es un gran avance quirúrgico. Utilizar membranas de PRGF autólogas en las anastomosis de riesgo es una técnica sencilla y segura, no aumenta sobremanera el coste de la cirugía y, basándonos en estudios experimentales, parece disminuir el riesgo de dehiscencia de los pacientes.